Vollkeramik trifft Implantatprothetik

Jahrestagung der AG Keramik mit DGÄZ und DGI erweiterte den Symposiumsrahmen (1)

Das alljährlich stattfindende Keramiksymposium der Arbeitsgemeinschaft für Keramik in der Zahnheilkunde (AG Keramik) hat sich in der Vergangenheit zu einer viel beachteten Informationsplattform für die vollkeramische Restauration entwickelt. Anlässlich des 11. Keramiksymposiums in Dresden hatte eine temporäre Kooperation mit der Deutschen Gesellschaft für Ästhetische Zahnheilkunde (DGÄZ) und mit der Deutschen Gesellschaft für Implantologie (DGI) jene themenübergreifende Synthese gefördert, die den Wert eines Symposiums auszeichnet.

Die Entwicklung der Vollkeramik in der zahnmedizinischen Versorgung registrierten die Moderatoren des Symposiums, **Prof. Robert Sader,** Universität Frankfurt (Main), und **Dr. Bernd Reiss,** Malsch, Vorsitzender der AG Keramik, mithilfe der anonymen Teledialog-Umfrage (TED) unter den Teilnehmern. Setzten im Jahr 2008 nur 5 Prozent der Befragten monatlich bis zu 30 Vollkeramikrestaurationen ein, stieg diese Gruppe auf 14 Prozent (2009) und in diesem Jahr auf 35 Prozent **(Abb. 1).** Dies belegt, dass sich die Vollkeramik klinisch bewährt hat und das Vertrauen der Zahnärzteschaft genießt. Die wichtigsten Auswahlkriterien für Vollkeramik sind heutzutage die Ästhetik (30 Prozent), gefolgt vom klinischen Langzeiterfolg und von der biologischen Verträglichkeit (jeweils 21 Prozent).

Dass werkstoffliche Innovationen zügig in die Praxis übernommen werden, belegt die Verwendung von „Voll-Zirkon" – also Zirkoniumdioxid-Restaurationen vollanatomisch ausgeschliffen. 52 Prozent der Teilnehmer nutzen diese Option für verblendfreie Kronen und Brücken, überwiegend für Rekonstruktionen im Prämolaren- und Molarenbereich. Vollkeramische Abutments für die Implantatprothetik verwenden 42 Prozent der Befragten; 35 Prozent beschränken dies auf den Frontzahneinsatz. Einsatzkriterium dafür ist überwiegend der ästhetische Anspruch. 74 Prozent der Anwender von ZrO_2-Implantatabutments hatten bisher keine Frakturen beobachtet.

Implantat und Ästhetik: Kann digital helfen?

Dr. Siegfried Marquardt, Tegernsee, Implantologe und Vorstandsmitglied der DGÄZ, sowie **ZTM Rainer Semsch,** Münstertal, zeigten beim Thema „Digitalisierung in der Implantatprothetik" neue, CAD/CAM-gestützte Techniken, um einen ästhetischen, dentogingivalen Übergang von Rot nach Weiß zu erzielen. Für den langfristigen klinischen Erfolg einer Implantation ist neben der Osseointegration des Enossalteils vor allem ein inniger Weichgewebskontakt als Abdichtung des gingivalen Gewebes zur Suprastruktur erforderlich. Dadurch kann eine Plaque- und Bakterienakkumulation minimiert werden. Bei geringer Weichgewebshöhe ist laut Marquardt ein großer Implantatdurchmesser vorteilhafter für das Gingivamanagement.

Während das Vorhandensein der interproximalen Papille von der Höhe des krestalen Knochens abhängt, unterstützt ein individuell konturiertes Abutment das Weichgewebe. Ist die Mukosa dünner als zwei Millimeter (mm), ist aus ästhetischen Gründen ein Keramik-Abutment zu bevorzugen, um das Durchscheinen des Titans

Dies ist die erste Folge des Tagungsberichts vom 11. Keramiksymposium im November vergangenen Jahres in Dresden. Aufgrund des Umfangs der Referentenbeiträge wird der Bericht auf zwei Ausgaben verteilt. Die zweite Folge erscheint in der nächsten DZW-Ausgabe.

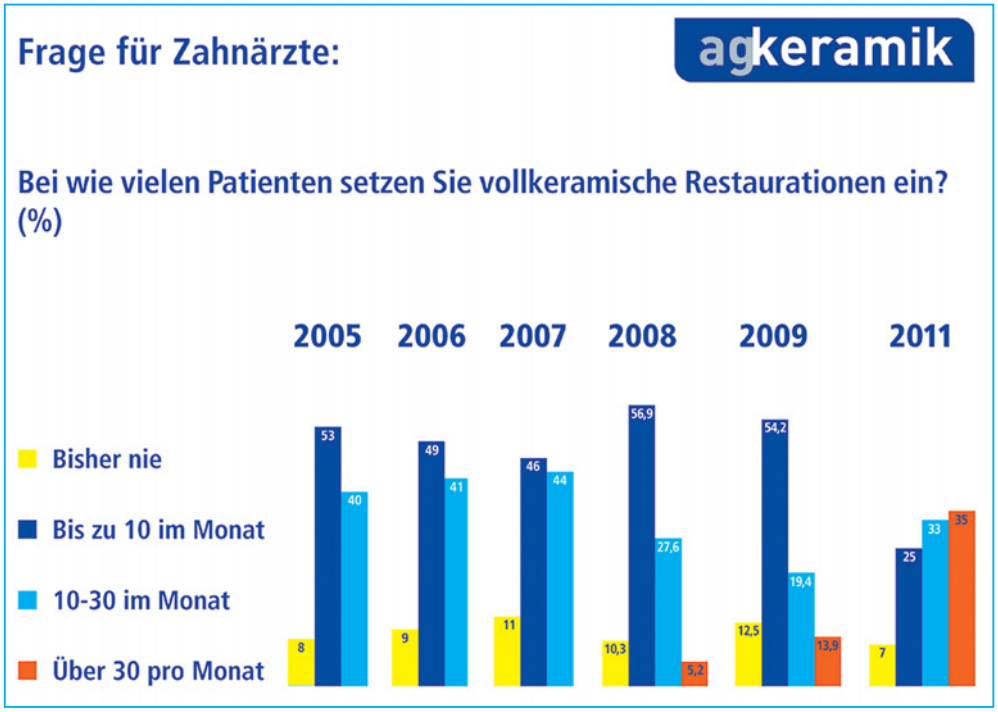

Abb. 1: Vollkeramik ist praxisbewährt und setzt sich immer stärker durch: Anstieg der Intensivverwendung im TED (rote Säule). *Grafik: AG Keramik*

zu vermindern. Die Individualisierung des Emergenzprofils optimiert den supragingivalen Randverlauf und verbessert die „rote Ästhetik“. Individualisierte ZrO_2-Abutments auf Einzelzahnimplantaten im Frontzahn- und Molarengebiet zeigten im fünfjährigen Studienzeitraum sehr gute klinische Überlebensraten (Zembic, 2011).

Mit einem modellierten Wax-up oder Mock-up werden laut Semsch das periimplantäre Weichgewebe **(Abb. 2 und 3)**, Gingivaformer für das Durchtrittsprofil, prothetische Aufbauteile und die Zahnform gestalterisch festgelegt. Für die Herstellung individueller Abutments und Mesiostrukturen sowie der definitiven Krone oder Brücke aus Zirkoniumdioxidkeramik (ZrO_2) oder Lithiumdisilikat (LS_2) haben sich die CAD/CAM-Verfahren bewährt. Neue lichtoptische Scannersysteme ermöglichen die digitale Intraoralabformung und unterstützen automatisierte Prozesse, die nicht nur einen Vorschlag für das spätere Abut-

Abb. 2: Implantat-prothetische Planungsphase: Aufgewachstes Mok-up simuliert das anvisierte Therapieziel. *Foto: Marquardt/Semsch*

Abb. 3: Auf dem Modell wird die Gestaltung des periimplantären Weichgewebes sichtbar. *Foto: Marquardt/Semsch*

Abb. 4: Individueller ZrO2-Aufbau, verklebt auf stabilisierendem Titan-Abutment (Hybrid-Abutment). *Foto: Marquardt/Semsch*

Abb. 5: ZrO2-Abutment in situ neben Goldkäppchen auf natürlichen Zähnen. Die zahnähnliche Opazität und Form von ZrO2 vereinfacht das ästhetische Konzept. *Foto: Marquardt/Semsch*

Abb. 6: Das ZrO2-Abutment maskiert die Metallstruktur und unterstützt die Lichttransmission in der Krone (LS2). *Foto: Zöllner*

Abb. 7: Einflügeliges ZrO_2-Gerüst bei der Anprobe. *Foto: Kern*

Abb. 8: Endgültige Versorgung von palatinal. *Foto: Kern*

ment-Design, sondern mithilfe von Querschnittsbildern auch Vorlagen zur Gestaltung der idealen Morphologie und für das transgingivale Emergenzprofil liefern.

Die Opazität des ZrO_2 maskiert als individuell gestalteter Stumpfüberwurf das Titan **(Abb. 4 und 5),** transmittiert einfallendes Licht und unterstützt die Farbwirkung der finalen Implantatkrone.

Als Verbindung zur Krone ist laut Semsch die konische Abutmentform für den Einzelzahn-Lückenschluss zu bevorzugen. Allerdings darf der konifizierte Hals nicht zu schmal gewählt werden, weil dies die Stabilität einschränkt und eine Schraubenlockerung begünstigt (Nothdurft, 2011). Um eine weitgehende, bakterielle Abdichtung zu erzielen, muss das Gewinde ein hohes Drehmoment (Torque) aufnehmen können. Der Keramikverbund mit Titan gilt heute als sicher; die Reduktion der Verbundwerte nach Thermocycling ist nur gering (Troja, 2003; Hopp, 2006).

Implantatprothetik klinisch bewährt?

Haben Oxidkeramiken eine gute klinische Performance als Gerüstwerkstoff für Kronen und Brücken literaturbelegt nachgewiesen, gibt es laut **Prof. Axel Zöllner,** Universität Witten-Herdecke, noch Indikationen, die eine sorgfältige Nutzenabwägung hinsichtlich der einzusetzenden Therapiekonzepte und Werkstoffe benötigen. Im Frontzahn- und Prämolarenbereich sind aus ästhetischen Gründen vollkeramische Implantat-Abutments zur Maskierung von Titanstrukturen angezeigt und vertretbar **(Abb. 6).**

Für den Vollkeramikeinsatz auf Implantaten im Molarenbereich liegen jedoch noch sehr wenige klinische Studien vor, die zumindest einen fünfjährigen Beobachtungszeitraum dokumentieren (Hobkirk, 2009). Zeigen Vollkeramik-Kronen auf vitalen Molaren eine gute Überlebensrate, vergleichbar mit VMK-Kronen (Bjami, 2007), unterliegen implantatgetragene Einzelkronen auf ZrO_2-Gerüst einem höheren Misserfolgsrisiko (Schwarz, 2011) und erfordern eine sorgfältige Überprüfung der funktionellen Situation. Mehrgliedrige Brücken mit ZrO_2-Gerüsten auf vitalen Pfeilerzähnen haben sich bewährt (Al-Amloh, 2010]; auf implantatgetragenen Pfeilern besteht jedoch das Risiko von Verblendfrakturen (Chipping), die bereits kurz nach Eingliederung auftreten können (Larsson, 2006). In einer kontrollierten In-vivo-Studie verglich Zöllner Brücken mit ZrO_2-Gerüst auf natürlichen Zähnen und auf Implantaten.

Bei den implantatgetragenen Suprakonstruktionen traten in einem erheblichen Umfang Verblendfrakturen auf. In Anbetracht dessen, dass dafür vermutlich die fehlende Eigenbeweglichkeit der osseointegrierten Implantate verantwortlich ist und zu einer stärkeren kaufunktionellen Belastung der Suprakonstruktion im Vergleich zu natürlichen Zähnen führt, empfahl Zöllner, sorgfältig das Okklusionskonzept implantatgetragener Kronenkauflächen in der Planung zu definieren. Um das Abplatzen der Verblendkeramik unter Kaudruckbelastung zu verhindern, sollten die Kronenkappen anatoform (der anatomischen Außenform folgend) gestaltet werden, um Spannungen am Interface von Gerüst zur Verblendung zu vermeiden. Dies wird dadurch erreicht, dass die Krone im CAD/ CAM-Verfahren gleichmäßig um Schmelzschichtdicke reduziert wird, um Raum für die manuelle Verblendung zu schaffen. Damit werden auch die Höcke ausgeformt zur Unterstützung der Kontaktpunkte. Okklusionskontakte sollten nicht auf der Randleiste positioniert, sondern in die Mitte der Kaufläche oder auf den zentrischen Höcker gelegt werden (Scherrer, 2010). Die Überprüfung der Indikation sollte laut Zöllner keinesfalls ein „reflektorisches zurück zu Metallkauflächen“ auslösen, sondern den klinischen und werkstofflichen Alternativen Priorität einräumen.

Das techniksensitive ZrO_2 darf nach der festigkeitssteigernden Sinterung unter keinen Umständen mit grobkörnigen Diamantschleifern nachbearbeitet werden, um eine monokline Phasenverschiebung durch Überhitzung sowie strukturschwächende Mikrorisse zu vermeiden. Eine abrasive Gerüstbearbeitung kann nur unter Wasserkühlung in der Laborturbine erfolgen und sollte auf kleinflächige Areale begrenzt bleiben (Bauer, 2010).

Neue Optionen in der Verblendtechnik bietet Lithiumdisilikat (LS_2) im Überpressverfahren, das über eine höhere Biegebruchfestigkeit verfügt als die konventionelle Feldspat-Verblendkeramik (Stawarczyk, 2011). Für Kronen und Brücken aus „Voll-Zirkon“, also aus semitransparentem ZrO_2, das vollanatomisch ausgefräst wird und keine zusätzliche Verblendung benötigt, liegen laut Zöllner noch keine Aussagen zur klinischen Bewährung vor.

Der Referent resümierte, dass individuell gestaltete Keramikabutments unter implantatgetragenen Kronen mit ZrO_2-Gerüsten die klinische Performance erhöhen und den ästhetisch wichtigen, dentogingivalen Übergang von Rot nach Weiß verbessern. Vollkeramische Brücken auf ZrO_2-Gerüsten mit Verblendung, die im Molarenbereich von Implantatpfeilern getragen werden, benötigen laut Zöllner eine sorgfältige Indikationsstellung und erfordern in angezeigten Fällen ein valides Okklusionskonzept.

Adhäsivbrücke für den Lückenschluss

Für die rehabilitierende Prothetik wurde unter Einsatz der Adhäsivtechnik ein neues Behandlungsverfahren entwickelt, das den Lückenschluss mit minimal-invasiver Vorbereitung im Fokus hat. **Prof. Matthias Kern,** Direktor der Klinik für Zahnärztliche Prothetik, Propädeutik und Werkstoffkunde am Universitätsklinikum Schleswig-Holstein in Kiel, hat hier umfangreiche Erfahrungen gesammelt und stellte seine Ergebnisse unter dem Titel „Einflügelige vollkeramische Adhäsivbrücken aus Zirkonoxidkeramik“ vor.

Adhäsivbrücken mit ZrO_2-Gerüst, verklebt mit einem Flügel am Nachbarzahn, gelten inzwischen als erprobte Therapielösung für den Lückenschluss im Frontzahnbereich **(Abb. 7 und 8).** Studien zeigen dazu durchweg ermunternde Ergebnisse mit guten Prognosen.

Mit dieser Technik wurde bewiesen, dass durch die einflügelige Versorgungsart die Eigenbeweglichkeit der Zähne erhalten bleibt. In-vitro-Tests mit modernen Klebern auf ZrO_2 haben gezeigt, dass Klebeflächen mit 30 mm^2 Ausdehnung einer Zugbelastung von etwa 30 Kilogramm widerstehen – vorausgesetzt, die Auflageflächen wurden unter Kofferdam absolut trocken vorbehandelt. Mit dieser Versorgungsart kann in angezeigten

Fällen das Beschleifen kariesfreier Lateralzähne für eine konventionelle Brücke oder ein Implantat, zum Beispiel bei insuffizienter Knochensituation oder im juvenilen Gebiss, substituiert werden.

38 Adhäsivbrücken mit ein- und zweiflügeligen Retainern wurden vom Referenten nach zehn Jahren in situ nachuntersucht. 16 Brücken hatten ein Gerüst aus Aluminiumoxidkeramik (Al_2O_3, *InCeram)* mit zweiflügeligen Retainern. Die Klebeflächen wurden tribochemisch silikatisiert und silanisiert *(Rocatec),* der Schmelz nach seichter, schmelzbegrenzter Präparation mit feinen Retentionsnoppen im Bereich des Tuberkulums angeätzt und die Verklebung mit Monomerphosphat-haltigem Kompositkleber *(Panavia)* ausgeführt.

Die einflügeligen Adhäsivbrücken wurden aus Al_2O_3, teilweise auch aus Al_2O_3 mit Zirkonoxid-Dotierung *(InCeram Zirconia)* gefertigt. Die Retainer-Klebeflächen wurden sandgestahlt (50 Mikrometer-Korn), der präparierte Schmelz 30 Sekunden geätzt. Die Verklebung erfolgte ebenfalls mit Monomerphosphat-haltigem Kleber. Die Wandstärke der Retainer betrug 0,5 bis 0,7 mm. Protrusive Kontakte wurden vermieden.

Nach zehn Jahren Liegezeit war keine Brücke gelockert. Die Kohorte der einflügeligen Retainer erreichte eine Überlebensrate von 94 Prozent (nach Kaplan-Meier); hier frakturierte eine Brücke nach vier Jahren außerhalb der Zirkonia-Gruppe. In der zweiflügeligen Retainer-Gruppe überlebten 74 Prozent. Hier frakturierten einige Konnektoren, teilweise auf beiden Seiten schon nach drei Monaten. Der Grund hierfür liegt in der Eigenbeweglichkeit der Zähne, die bei der Loslösung eines Klebeflügels belastende Scheer- und Torsionskräfte in den Verbinderbereich bringen.

Diese Studie belegt erneut, dass die einflügelige, vollkeramische Freiend-Adhäsivbrück eine bewährte und wenig invasive Therapieform ist, um eine Lücke im Frontzahnbereich zu schließen.

Diese Versorgungsart ermöglicht, dass mit einem Klebeflügel eine hoch belastbare, extrakoronale Restauration adhäsiv am kariesfreien Pfeilerzahn befestigt werden kann. Bei Versagen des Klebeverbundes entfällt die hohe Kariesgefahr unilateral gelöster zweiflügeliger Restaurationen. Eine Wiederbefestigung ist stets möglich. Ferner bleiben alle konventionellen und implantatprothetischen Versorgungsmöglichkeiten für die Zukunft erhalten, falls die adhäsivprothetische Therapie einmal fehlschlagen sollte (Kern, Sasse, 2011).

Manfred Kern
für die AG Keramik,
Ettlingen

Eine Literaturliste kann beim Autor unter kern.ag-keramik@t-online.de angefordert werden.

Dentale Zukunft ist digital

Das 11. Keramiksymposium bot einen Blick in die nahe Zukunft (2)

Prof. Robert Sader, Universität Frankfurt (Main), und Dr. Bernd Reiss, Malsch, Vorsitzender der AG Keramik, moderierten das 11. Keramiksymposium der Arbeitsgemeinschaft für Keramik in der Zahnheilkunde (AG Keramik), das gemeinsam mit der Deutschen Gesellschaft für Ästhetische Zahnheilkunde (DGÄZ) und der Deutschen Gesellschaft für Implantologie (DGI) im November 2011 in Dresden stattfand. Neben Themen zur computergestützten Implantatprothetik *(die DZW berichtete in Ausgabe 03/12)* stellten erfahrene Referenten den Teilnehmern die weiteren Schritte der Digitalisierung in der Zahnheilkunde vor.

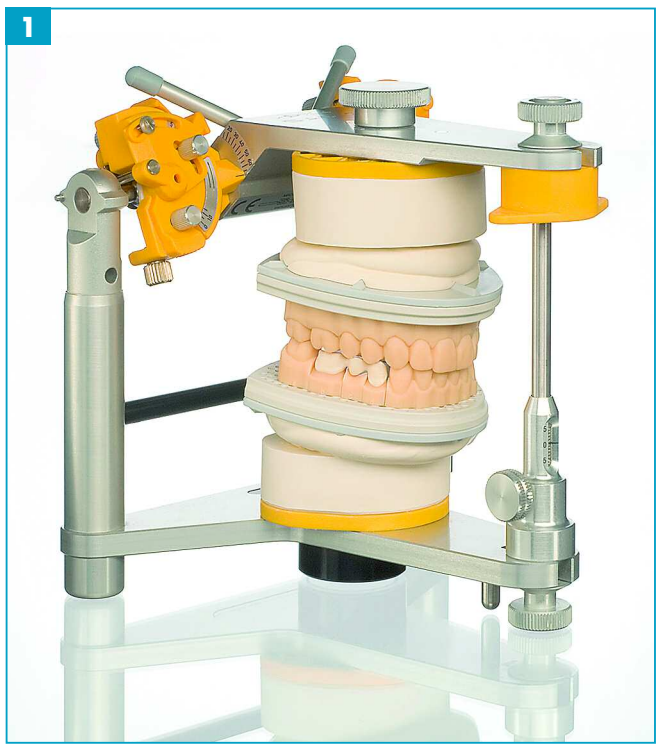

Die Automatisierung von Arbeitsabläufen bei der Herstellung von Zahnersatz ist in den zahntechnischen Labors zum Standard geworden. Die Nutzung digital erzeugter Datensätze, das computergestützte Konstruieren von Restaurationen am Bildschirm sowie die NC-gesteuerte Verarbeitung von Silikat- und Oxidkeramiken steigerte die Produktivität erheblich und machte die Reproduzierbarkeit der Ergebnisse möglich. Dadurch werden in der Zahntechnik industrielle Qualitätsstandards erreicht.

Nach **PD Dr. Florian Beuer** und **ZT Josef Schweiger** von der Poliklinik für Zahnärztliche Prothetik an der Universität München, die über „Die Zukunft ist digital" referierten, werden sich CAD/CAM-Systeme noch mehr vernetzen und die Behandlung in der Praxis in die digitale Prozesskette einbeziehen. Der Vorteil der digitalen Intraoralabformung liegt laut Beuer darin, dass unmittelbar nach dem Scannen eine 3-D-Ansicht der Präparation in Echtzeit verfügbar ist, mit der unter multiplen Perspektiven und vergrößerten Detailansichten die Präparation detektiert und Nacharbeiten sofort ausgeführt werden können.

Neben der Standardisierung liegt der weitere Nutzen von Datensätzen in der direkten Übertragung der klinischen Situation auf die weiteren, zahntechnischen Arbeitsschritte. Im Vergleich zur konventionellen Zahntechnik entfällt mit der Digitalisierung eine ganze Reihe manueller Arbeiten. Das bedeutet, dass dadurch auch Risiken hinsichtlich der Passgenauigkeit minimiert und Werkstoffeigenschaften voll ausgeschöpft werden können.

CAD/CAM steigert Qualität und Produktivität

Durch den Einsatz der CAD/CAM-Technik wurde es möglich, Gerüstkeramiken wie Aluminiumoxid (Al_2O_3) und Zirkoniumdioxid (ZrO_2) subtraktiv nach einem vorgegebenen Konstruktionsdesign auszuschleifen. Dabei werden Wandstärken, Konnektoren, prothetische Halteelemente und Suprastrukturen belastungsabhängig automatisch kontrolliert, um Frakturrisiken auszuschließen.

Die Entwicklung des technischen Spektrums erlaubte, die Indikation für metallfreie, prothetische Versorgungen laufend zu erweitern, zum Beispiel für mehrgliedrige Brücken, Cantilever-Konstruktionen, Adhäsivbrücken, implantatgetragene Abutments und Kronen sowie teleskopierende Primärkronen. Das computergestützte Verfahren ermöglicht auch, bereits an der Behandlungseinheit mittels Intraoralscan und CAD-Konstruktion gerüstfreie, vollanatomisch geformte Kronen aus Lithiumdisilikat (LS_2) herzustellen, die keine zusätzliche Verblendung benötigen.

Der Unterschied zur bisherigen CAD/CAM-Fertigung von Zahnersatz besteht in der unterschiedlichen Datenerfassung. Wurden bislang meist Modelle im zahntechnischen Labor mittels des Extraoral-Scanners in digitale Daten umgewandelt, so bekommt der Zahnarzt durch die intraorale Erfassung nun die „Datenhoheit". Dadurch entscheidet er, wohin die Daten gesandt werden und damit auch, wo gefertigt wird. Auch in der Kommunikation zwischen Zahnarzt und Zahntechniker ergeben sich neue Möglichkeiten. Mit dem Auftrag können ergänzende Fazialfotos, Angaben zu Zahnfarbe, Individualisierung, Werkstoff, Okklusionskonzept etc. mitgesendet werden.

Der Zahntechniker öffnet den Datensatz mit der Software und kann bei Bedarf sofort und ohne Zeitverlust parallel mit dem Behandler auf die Zahnsituation schauen, um Einzelheiten zu Design, Wandstärken, Ästhetik, Kontaktpunkten und Funktion zu besprechen.

Ein weiterer Meilenstein ist die computergestützte Fertigung von Arbeitsmodellen für den Zahntechniker **(Abb. 1)**. Der virtuelle Datensatz steuert das Ausfräsen oder die stereolithografische Fertigung eines Kunststoffmodells, das das Restaurationsgerüst aufnimmt und das aufbrennkeramische Verblenden und das Artiku- ▶

Dies ist die zweite und abschließende Folge des Berichts vom 11. Keramiksymposium. Leser, die alle zwei Artikel nochmals beziehen möchten, können diese anfordern unter: **kern.ag-keramik@t-online.de**

Anzeige

medical instinct
Position 18

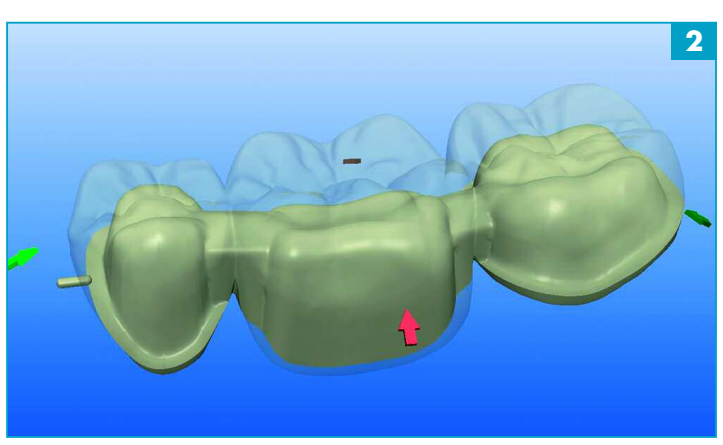

HDZ/ Dr. Winter
Position 11



BILDLEGENDE

Abb. 1: Der Digitaldatensatz kann zur Fertigung eines zahntechnischen Modells im Fräs- oder Stereolithografie-Verfahren genutzt werden. Hier beim Artikulieren der Verblendung aus ZrO_2-Gerüst Quelle: Sirona

Abb. 2: Aufspaltung des Datensatzes in einen Gerüst- und Verblendteil Quelle: Beuer/Schweiger

Abb. 3: Ausgefrästes Brückengerüst aus ZrO_2 (hinten) und Verblendschale aus LS_2 vor dem farbbestimmenden Kristallisationsbrand Quelle: Beuer/Schweiger

Abb. 4: Endgültige Brücke mit aufgesinterter CAD/CAM-Verblendung Quelle: Beuer/Schweiger

Abb. 5: CAD/CAM-gefertigte Verblendung (Digital-Veneering-System, 3M Espe) beim Verfügen von Verblendschale und Gerüst durch Fügebrand Quelle: Beuer/Schweiger

Abb. 6: Das monolithische ZrO_2-Abument ist besonders für den ästhetisch sensiblen Frontzahnbereich geeignet. Quelle: Beuer/Schweiger

Abb. 7: Die Titanhülse stabilisiert das ZrO_2-Abutment und vermeidet Zugspannung bei Verschraubung. Quelle: Beuer/Schweiger

Abb. 8: Digitale Intraoralmessaufnahmen werden für die zahntechnische Ausarbeitung computerunterstützt zu einem virtuellen Modell gerechnet. Quelle: Straumann

lieren ermöglicht. Dem Team Beuer und Schweiger ist es gelungen, durch das Aufspalten von Datensätzen in Gerüst- und Verblendformen anatomisch exakt passende Verblendschalen für Kronen und Brücken auszuschleifen und die Teile im Sinterverbundbrand zusammenzufügen **(Abb. 2 bis 5).** Diese Technik steigert die Belastungsfähigkeit der Verblendung und macht die Herstellung wirtschaftlicher.

Computergestützte Planungs-, Konstruktions- und Fertigungsverfahren sind mit den Regelgeometrien von Implantat und Implantatanschlussteilen nach Ansicht der Referenten gut kombinierbar. Insbesondere die Herstellung patientenspezifischer Abutments wird durch die computergestützte Fertigung vereinfacht. Dies betrifft die individuelle Ausformung des Emergenzprofils, das Festlegen der Kronenrandgrenze am Gingiva-Niveau, die prothetisch orientierte Dimensionierung der Abutments sowie die fallspezifische Angulierung.

Das monolithische, aus einem Stück gefertigte ZrO_2-Abutment ist vorteilhaft für weiße oder zahnfarbene Aufbauten, besonders im Frontzahnbereich **(Abb. 6).** Laut Beuer empfiehlt es sich, das Abutment mit einer verklebten Titanhülse zu stabilisieren **(Abb. 7).** Dadurch entstehen keine Zugspannungen in der Keramik. Tests zeigten für Monoblock-Abutments mit verklebter Titanhülse eine höhere mechanische Belastbarkeit.

Die Digitalisierung von Praxisvorgängen und die Computerunterstützung von Behandlungsabläufen sind in der Zahnarztpraxis angekommen. Diese Entwicklung hat laut **PD Dr. Petra Güß,** Oberärztin in der prothetischen Abteilung der Universitätszahnklinik Freiburg, die zum Thema „Digitaler Workflow und Vollkeramik" sprach, aktuell besonders die Datenerfassung von Gebisssituationen und die digital gesteuerte Fertigung von vollkeramischen Restaurationen voran getrieben **(Abb. 8).** Die Referentin belegte mit publizierten Daten, dass die digitale Intraoralabformung bereits die Genauigkeit von Elastomerabformungen erreicht und teilweise schon übertrifft.

Laut Güß zeigen klinische Langzeitstudien, dass CAD/CAM-gefertigte, vollkeramische Restaurationen, besonders Veneers, Inlays und Onlays, das Potenzial haben, hohe Überlebensraten zu erzielen. So wiesen silikatkeramische Veneers nach neun Jahren lediglich eine Misserfolgsquote von 2 Prozent auf [Wiedhahn 2005].

Inlays und Onlays aus Feldspatkeramik zeigten nach zehn Jahren eine Erfolgsquote von 90 Prozent [Otto, De Nisco 1999], nach 17 Jahren lag sie bei 88,7 Prozent [Otto, Schneider 2008]. ZrO_2-Keramik hat sich als Gerüstwerkstoff für Kronen und mehrgliedrige Brücken bewährt [von Steyern 2007, Tinschert 2008, Molin 2008, Edelhoff 2008, Schmitt 2011]. Diskutiert werden Verblendfrakturen auf ZrO_2-Gerüsten (Chipping), die bis zu 26 Prozent der Fälle betrafen [Sailer 2007].

Den Grund dafür sieht Güß in den unterschiedlichen Festigkeiten von Gerüst- und Verblendwerkstoff (ZrO_2 900 bis 1.200 MPa, Sinterkeramik 90 bis 120 MPa). Daran können auch Unterschiede im Wärmeausdehnungskoeffizienten (WAK) und Eigenspannungen zwischen ZrO_2 und Verblendung beim Tempern beteiligt sein [Swain 2009].

Anatomisch ausgeformte Kronenkappen zeigen gegenüber Standardgerüsten mit 0,5 mm Wandstärke eine höhere Belastbarkeit [Marchack 2008, Tinschert 2008]. Kontraindiziert ist das Beschleifen und Reduzieren von Konnektoren [Schmitter 2009] sowie das extensive Abstrahlen der ZrO_2-Oberflächen mit Korund und mehr als 1,5 bar Strahldruck zur Verbesserung der Retention am Kronenstumpf [Aboushelib 2009, Güß 2010].

Ebenso schwächt ein okklusales Einschleifen die Keramikstruktur [Swain 2009]. Das Überpressen des ZrO_2-Gerüsts mit leuzitverstärkter Verblendkeramik *(e.max ZirPress)* scheint das Chippingrisiko zu senken [Beuer 2009].

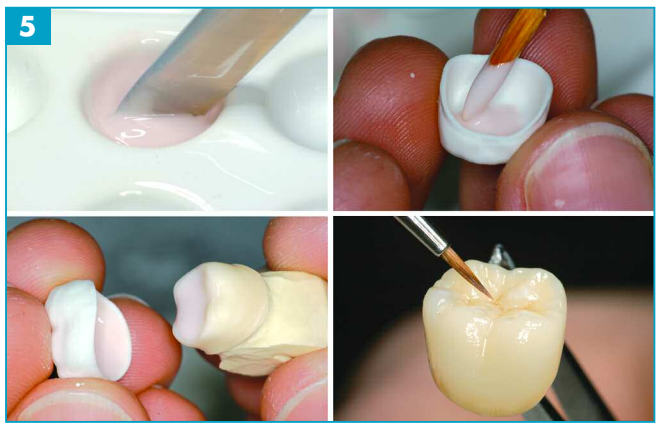
5

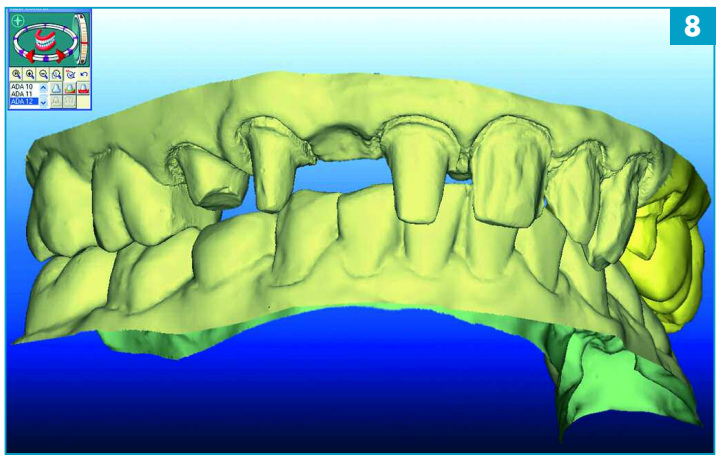
8

Aktueller Stand der Keramikfeldstudie

„Sie sagen uns, wie Sie was tun – und wir geben Ihnen Ihre klinische Standortbestimmung", stellte **Dr. Bernd Reiss,** Malsch, das Qualitätssicherungsprojekt der AG Keramik vor *(Ceramic Success Analysis).* Diese multizentrische Studie erfasst seit vielen Jahren die vollkeramischen Befunde niedergelassener Zahnärzte und gibt jedem Teilnehmer eine differenzierte Analyse und ein anonymisiertes Spiegelbild aller Praxisergebnisse.

Die teilnehmenden Praxen übermitteln zunächst die klinischen Befunde wie Zahnvitalität, Papillenblutungsindex, Restaurationsgröße, Lage der Restauration und Zahntyp unter Angabe ihrer klinischen Vorgehensweisen, verwendeter Materialien und Verarbeitungstechniken online auf die Internet-Plattform www.csa-online.net der AG Keramik.

Daraufhin erhält der Zahnarzt eine grafische Darstellung seiner individuellen Befunddaten und Vorgehensweisen im Vergleich zu den Mittelwerten aller Studienteilnehmer. Bei besonders auffälligen Unterschieden zwischen Individualdaten und Mittelwert erhält der Teilnehmer zusätzlich zur grafischen Aufbereitung einen Kommentar mit entsprechenden Hinweisen.

Alle Praxen können ihre eigenen Behandlungsdaten mit den Werten der anderen Praxen vergleichen, wodurch die Hinterfragung eigener Vorgehensweisen sowie ein anonymer Vergleich mit dem Procedere anderer Zahnärzte ermöglicht werden. Damit erfüllt die Studie alle Anforderungen eines Qualitätszirkels.

Forschungspreise für den Nachwuchs

Der Forschungspreis der AG Keramik ging in diesem Jahr an zwei junge Wissenschaftler. Den ersten Preis teilen sich Dr. Ulrike Beier, Universitätsklinik für Zahnersatz und Zahnerhaltung, Innsbruck, für die Arbeit *Clinical long-term evaluation and failure characteristics of 1335 all-ceramic restorations* – und Zahnarzt Markus Zaruba, Klinik für Präventivzahnmedizin, Parodontologie und Kariologie, Universität Zürich, mit der Studie *New indications for ceramic and composite inlays. Proximal minimal invasive preparations with undercuts and relocation of proximal subgingival margins.*

Eine Anerkennung der Jury erhielt Zahnarzt Efstathios Karatzogiannis, Universität Heidelberg, für die Arbeit *Bruchlast von Zahnimplantat-getragenen Zirkondioxid-Brücken.*

Manfred Kern für die AG Keramik, Ettlingen

Literaturhinweise beim Autor

Digitaler Briefkasten

Senden Sie Ihre Stellungnahmen, Kritiken, Anregungen und Leserbriefe doch einfach an unsere elektronische Adresse.

redaktion@dzw.de

MDH
Position 16

Permadental
Position 18

Vollkeramik trifft Implantatprothetik

Jahrestagung der AG Keramik mit DGÄZ und DGI erweiterte den Symposiumsrahmen (1)

Das alljährlich stattfindende Keramiksymposium der Arbeitsgemeinschaft für Keramik in der Zahnheilkunde (AG Keramik) hat sich in der Vergangenheit zu einer viel beachteten Informationsplattform für die vollkeramische Restauration entwickelt. Anlässlich des 11. Keramiksymposiums in Dresden hatte eine temporäre Kooperation mit der Deutschen Gesellschaft für Ästhetische Zahnheilkunde (DGÄZ) und mit der Deutschen Gesellschaft für Implantologie (DGI) jene themenübergreifende Synthese gefördert, die den Wert eines Symposiums auszeichnet.

Die Entwicklung der Vollkeramik in der zahnmedizinischen Versorgung registrierten die Moderatoren des Symposiums, **Prof. Robert Sader,** Universität Frankfurt (Main), und **Dr. Bernd Reiss,** Malsch, Vorsitzender der AG Keramik, mithilfe der anonymen Teledialog-Umfrage (TED) unter den Teilnehmern. Setzten im Jahr 2008 nur 5 Prozent der Befragten monatlich bis zu 30 Vollkeramikrestaurationen ein, stieg diese Gruppe auf 14 Prozent (2009) und in diesem Jahr auf 35 Prozent **(Abb. 1).** Dies belegt, dass sich die Vollkeramik klinisch bewährt hat und das Vertrauen der Zahnärzteschaft genießt. Die wichtigsten Auswahlkriterien für Vollkeramik sind heutzutage die Ästhetik (30 Prozent), gefolgt vom klinischen Langzeiterfolg und von der biologischen Verträglichkeit (jeweils 21 Prozent).

Dass werkstoffliche Innovationen zügig in die Praxis übernommen werden, belegt die Verwendung von „Voll-Zirkon" – also Zirkoniumdioxid-Restaurationen vollanatomisch ausgeschliffen. 52 Prozent der Teilnehmer nutzen diese Option für verblendfreie Kronen und Brücken, überwiegend für Rekonstruktionen im Prämolaren- und Molarenbereich. Vollkeramische Abutments für die Implantatprothetik verwenden 42 Prozent der Befragten; 35 Prozent beschränken dies auf den Frontzahneinsatz. Einsatzkriterium dafür ist überwiegend der ästhetische Anspruch. 74 Prozent der Anwender von ZrO_2-Implantatabutments hatten bisher keine Frakturen beobachtet.

Anzeige

UP Dental
Position 25a

Implantat und Ästhetik: Kann digital helfen?

Dr. Siegfried Marquardt, Tegernsee, Implantologe und Vorstandsmitglied der DGÄZ, sowie **ZTM Rainer Semsch,** Münstertal, zeigten beim Thema „Digitalisierung in der Implantatprothetik" neue, CAD/CAM-gestützte Techniken, um einen ästhetischen, dentogingivalen Übergang von Rot nach Weiß zu erzielen. Für den langfristigen klinischen Erfolg einer Implantation ist neben der Osseointegration des Enossalteils vor allem ein inniger Weichgewebskontakt als Abdichtung des gingivalen Gewebes zur Suprastruktur erforderlich. Dadurch kann eine Plaque- und Bakterienakkumulation minimiert werden. Bei geringer Weichgewebshöhe ist laut Marquardt ein großer Implantatdurchmesser vorteilhafter für das Gingivamanagement.

Während das Vorhandensein der interproximalen Papille von der Höhe des krestalen Knochens abhängt, unterstützt ein individuell konturiertes Abutment das Weichgewebe. Ist die Mukosa dünner als zwei Millimeter (mm), ist aus ästhetischen Gründen ein Keramik-Abutment zu bevorzugen, um das Durchscheinen des Titans zu vermindern. Die Individualisierung des Emergenzprofils optimiert den supragingivalen Randverlauf und verbessert die „rote Ästhetik". Individualisierte ZrO_2-Abutments auf Einzelzahnimplantaten im Frontzahn- und Molarengebiet zeigten im fünfjährigen Studienzeitraum sehr gute klinische Überlebensraten (Zembic, 2011).

Mit einem modellierten Wax-up oder Mock-up werden laut Semsch das periimplantäre Weichgewebe **(Abb. 2 und 3),** Gingivaformer für das Durchtrittsprofil, prothetische Aufbauteile und die Zahnform gestalterisch festgelegt. Für die Herstellung individueller Abutments und Mesiostrukturen sowie der definitiven Krone oder Brücke aus Zirkoniumdioxidkeramik (ZrO_2) oder Lithiumdisilikat (LS_2) haben sich die CAD/CAM-Verfahren bewährt. Neue lichtoptische Scannersysteme ermöglichen die digitale Intraoralabformung und unterstützen automatisierte Prozesse, die nicht nur einen Vorschlag für das spätere Abutment-Design, sondern mithilfe von Querschnittsbildern auch Vorlagen zur Gestaltung der idealen Morphologie und für das transgingivale Emergenzprofil liefern.

Die Opazität des ZrO_2 maskiert als individuell gestalteter Stumpfüberwurf das Titan **(Abb. 4 und 5),** transmittiert einfallendes Licht und unterstützt die Farbwirkung der finalen Implantatkrone.

Als Verbindung zur Krone ist laut Semsch die konische Abutmentform für den Einzelzahn-Lückenschluss zu bevorzugen. Allerdings darf der konifizierte Hals nicht zu schmal gewählt werden, weil dies die Stabilität einschränkt und eine Schraubenlockerung begünstigt (Nothdurft, 2011). Um eine weitgehende, bakterielle Abdichtung zu erzielen, muss das Gewinde ein hohes Drehmoment (Torque) aufnehmen können. Der Keramikverbund mit Titan gilt heute als sicher; die Reduktion der Verbundwerte nach Thermocycling ist nur gering (Troja, 2003; Hopp, 2006).

Implantatprothetik klinisch bewährt?

Haben Oxidkeramiken eine gute klinische Performance als Gerüstwerkstoff für Kronen und Brücken literaturbelegt nachgewiesen, gibt es laut **Prof. Axel Zöllner,** Universität Witten-Herdecke, noch Indikationen, die eine sorgfältige Nutzenabwägung hinsichtlich der einzusetzenden Therapiekonzepte

(Fortsetzung auf Seite 16)

Dies ist die erste Folge des Tagungsberichts vom 11. Keramiksymposium im November vergangenen Jahres in Dresden. Aufgrund des Umfangs der Referentenbeiträge wird der Bericht auf zwei Ausgaben verteilt. Die zweite Folge erscheint in der nächsten DZW-Ausgabe.

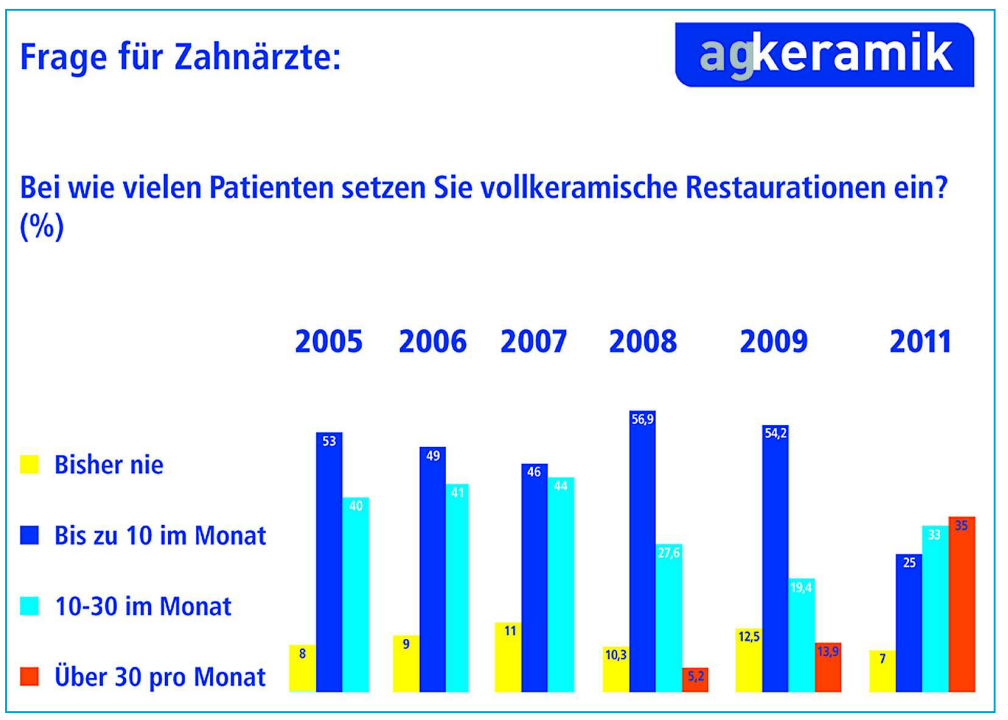

Abb. 1: Vollkeramik ist praxisbewährt und setzt sich immer stärker durch: Anstieg der Intensivverwendung im TED (rote Säule). *Grafik: AG Keramik*

Intersante
Position 12

Vollkeramik trifft Implantatprothetik

(Fortsetzung von Seite 15)
und Werkstoffe benötigen. Im Frontzahn- und Prämolarenbereich sind aus ästhetischen Gründen vollkeramische Implantat-Abutments zur Maskierung von Titanstrukturen angezeigt und vertretbar **(Abb. 6).**

Risiko Chipping

Für den Vollkeramikeinsatz auf Implantaten im Molarenbereich liegen jedoch noch sehr wenige klinische Studien vor, die zumindest einen fünfjährigen Beobachtungszeitraum dokumentieren (Hobkirk, 2009). Zeigen Vollkeramik-Kronen auf vitalen Molaren eine gute Überlebensrate, vergleichbar mit VMK-Kronen (Bjami, 2007), unterliegen implantatgetragene Einzelkronen auf ZrO_2-Gerüst einem höheren Misserfolgsrisiko (Schwarz, 2011) und erfordern eine sorgfältige Überprüfung der funktionellen Situation. Mehrgliedrige Brücken mit ZrO_2-Gerüsten auf vitalen Pfeilerzähnen haben sich bewährt (Al-Amloh, 2010]; auf implantatgetragenen Pfeilern besteht jedoch das Risiko von Verblendfrakturen (Chipping), die bereits kurz nach Eingliederung auftreten können (Larsson, 2006). In einer kontrollierten In-vivo-Studie verglich Zöllner Brücken mit ZrO_2-Gerüst auf natürlichen Zähnen und auf Implantaten.

Bei den implantatgetragenen Suprakonstruktionen traten in einem erheblichen Umfang Verblendfrakturen auf. In Anbetracht dessen, dass dafür vermutlich die fehlende Eigenbeweglichkeit der osseointegrierten Implantate verantwortlich ist und zu einer stärkeren kaufunktionellen Belastung der Suprakonstruktion im Vergleich zu natürlichen Zähnen führt, empfahl Zöllner, sorgfältig das Okklusionskonzept implantatgetragener Kronenkauflächen in der Planung zu definieren. Um das Abplatzen der Verblendkeramik unter Kaudruckbelastung zu verhindern, sollten die Kronenkappen anatoform (der anatomischen Außenform folgend) gestaltet werden, um Spannungen am Interface von Gerüst zur Verblendung zu vermeiden. Dies wird dadurch erreicht, dass die Krone im CAD/CAM-Verfahren gleichmäßig um Schmelzschichtdicke reduziert wird, um Raum für die manuelle Verblendung zu schaffen. Damit werden auch die Höcker ausgeformt zur Unterstützung der Kontaktpunkte. Okklusionskontakte sollten nicht auf der Randleiste positioniert, sondern in die Mitte der Kaufläche oder auf den zentrischen Höcker gelegt werden (Scherrer, 2010). Die Überprüfung der Indikation sollte laut Zöllner keinesfalls ein „reflektorisches zurück zu Metallkauflächen" auslösen, sondern den klinischen und werkstofflichen Alternativen Priorität einräumen.

Richtig bearbeiten

Das techniksensitive ZrO_2 darf nach der festigkeitssteigernden Sinterung unter keinen Umständen mit grobkörnigen Diamantschleifern nachbearbeitet werden, um eine monokline Phasenverschiebung durch Überhitzung sowie strukturschwächende Mikrorisse zu vermeiden. Eine abrasive Gerüstbearbeitung kann nur unter Wasserkühlung in der Laborturbine erfolgen und sollte auf kleinflächige Areale begrenzt bleiben (Bauer, 2010).

Neue Optionen in der Verblendtechnik bietet Lithiumdisilikat (LS_2) im Überpressverfahren, das über eine höhere Biegebruchfestigkeit verfügt als die konventionelle Feldspat-Verblendkeramik (Stawarczyk, 2011). Für Kronen und Brücken aus „Voll-Zirkon", also aus semitransparentem ZrO_2, das vollanatomisch ausgefräst wird und keine zusätzliche Verblendung benötigt, liegen laut Zöllner noch keine Aussagen zur klinischen Bewährung vor.

Der Referent resümierte, dass individuell gestaltete Keramikabutments unter implantatgetragenen Kronen mit ZrO_2-Gerüsten die klinische Performance erhöhen und den ästhetisch wichtigen, dentogingivalen Übergang von Rot nach Weiß verbessern. Vollkeramische Brücken auf ZrO_2-Gerüsten mit Verblendung, die im Molarenbereich von Implantatpfeilern getragen werden, benötigen laut Zöllner eine sorgfältige Indikationsstellung und erfordern in angezeigten Fällen ein valides Okklusionskonzept.

Adhäsivbrücke für den Lückenschluss

Für die rehabilitierende Prothetik wurde unter Einsatz der Adhäsivtechnik ein neues Behandlungsverfahren entwickelt, das den Lückenschluss mit minimalinvasiver Vorbereitung im Fokus hat. **Prof. Matthias Kern,** Direktor der Klinik für Zahnärztliche Prothetik, Propädeutik und Werkstoffkunde am Universitätsklinikum Schleswig-Holstein in Kiel, hat hier umfangreiche Erfahrungen gesammelt und stellte seine Ergebnisse unter dem Titel „Einflügelige vollkeramische Adhäsivbrücken aus Zirkonoxidkeramik" vor.

Adhäsivbrücken mit ZrO_2-Gerüst, verklebt mit einem Flügel am Nachbarzahn, gelten inzwischen als erprobte Therapielösung für den Lückenschluss im Frontzahnbereich **(Abb. 7 und 8).** Studien zeigen dazu durchweg ermunternde Ergebnisse mit guten Prognosen. Mit dieser Technik wurde bewiesen, dass durch die einflügelige Versorgungsart die Eigenbeweglichkeit der Zähne erhalten bleibt. In-vitro-Tests mit modernen Klebern auf ZrO_2 haben gezeigt, dass Klebeflächen mit 30 mm^2 Ausdehnung einer Zugbelastung von etwa 30 Kilogramm widerstehen – vorausgesetzt, die Auflageflächen wurden unter Kofferdam absolut trocken vorbehandelt. Mit dieser Versorgungsart kann in angezeigten Fällen das Beschleifen kariesfreier Lateralzähne für eine konventionelle Brücke oder ein Implantat, zum Beispiel bei insuffizienter Knochensituation oder im juvenilen Gebiss, substituiert werden.

38 Adhäsivbrücken mit ein- und zweiflügeligen Retainern wurden vom Referenten nach zehn Jahren in situ nachuntersucht. 16 Brücken hatten ein Gerüst aus Aluminiumoxidkeramik (Al_2O_3, *In-Ceram)* mit zweiflügeligen Retainern. Die Klebeflächen wurden tribochemisch silikatisiert und silanisiert *(Rocatec),* der Schmelz nach seichter, schmelzbegrenzter Präparation mit feinen Retentionsnoppen im Bereich des Tuberkulums angeätzt und die Verklebung mit Monomerphosphat-haltigem Kompositkleber *(Panavia)* ausgeführt. Die einflügeligen Adhäsivbrücken wurden aus Al_2O_3, teilweise auch aus Al_2O_3 mit Zirkonoxid-Dotierung *(InCeram Zirconia)* gefertigt. Die Retainer-Klebeflächen wurden sandgestahlt (50 Mikrometer-Korn), der präparierte Schmelz 30 Sekunden geätzt. Die Verklebung erfolgte ebenfalls mit Monomerphosphat-haltigem Kleber. Die Wandstärke der Retainer betrug 0,5 bis 0,7 mm. Protrusive Kontakte wurden vermieden.

Nach zehn Jahren Liegezeit war keine Brücke gelockert. Die Kohorte der einflügeligen Retainer erreichte eine Überlebensrate von 94 Prozent (nach Kaplan-Meier); hier frakturierte eine Brücke nach vier Jahren außerhalb der Zirkonia-Gruppe. In der zweiflügeligen Retainer-Gruppe überlebten 74 Prozent. Hier frakturierten einige Konnektoren, teilweise auf beiden Seiten schon nach drei Monaten. Der Grund hierfür liegt in der Eigenbeweglichkeit der Zähne, die bei der Loslösung eines Klebeflügels belastende Scheer- und Torsionskräfte in den Verbinderbereich bringen.

Diese Studie belegt erneut, dass

Problematische Eigenbeweglichkeit

die einflügelige, vollkeramische Freiend-Adhäsivbrücke eine bewährte und wenig invasive Therapieform ist, um eine Lücke im Frontzahnbereich zu schließen.

Diese Versorgungsart ermöglicht, dass mit einem Klebeflügel eine hoch belastbare, extrakoronale Restauration adhäsiv am kariesfreien Pfeilerzahn befestigt werden kann. Bei Versagen des Klebeverbundes entfällt die hohe Kariesgefahr unilateral gelöster zweiflügeliger Restaurationen. Eine Wiederbefestigung ist stets möglich. Ferner bleiben alle konventionellen und implantatprothetischen Versorgungsmöglichkeiten für die Zukunft erhalten, falls die adhäsivprothetische Therapie einmal fehlschlagen sollte (Kern, Sasse, 2011).

Manfred Kern
für die AG Keramik, Ettlingen

Eine Literaturliste kann beim Autor unter kern.ag-keramik@t-online.de angefordert werden.

Dr. Hinz Labor
Position 30

Abb. 2: Implantat-prothetische Planungsphase: Aufgewachstes Mok-up simuliert das anvisierte Therapieziel. Foto: Marquardt/Semsch

Abb. 3: Auf dem Modell wird die Gestaltung des periimplantären Weichgewebes sichtbar. Foto: Marquardt/Semsch

Abb. 4: Individueller ZrO_2-Aufbau, verklebt auf stabilisierendem Titan-Abutment (Hybrid-Abutment). Foto: Marquardt/Semsch

Abb. 5: ZrO_2-Abutment in situ neben Goldkäppchen auf natürlichen Zähnen. Die zahnähnliche Opazität und Form von ZrO_2 vereinfacht das ästhetische Konzept. Foto: Marquardt/Semsch

Abb. 6: Das ZrO_2-Abutment maskiert die Metallstruktur und unterstützt die Licht-transmission in der Krone (LS_2). Foto: Zöllner

Abb. 7: Einflügeliges ZrO_2-Gerüst bei der Anprobe. Foto: Kern

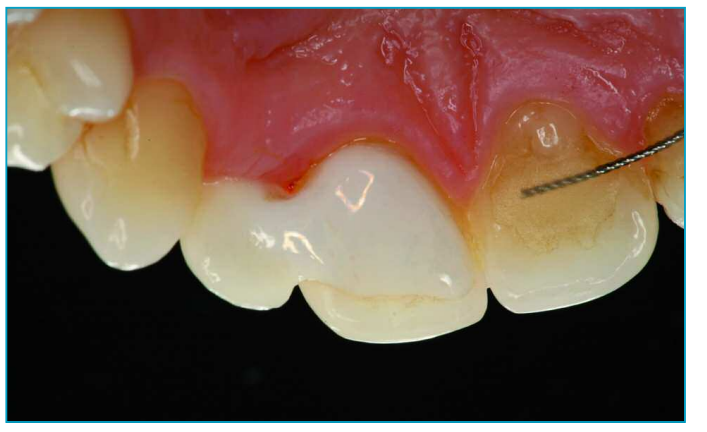

Abb. 8: Endgültige Versorgung von palatinal. Foto: Kern

Literatur: Vollkeramik trifft Implantatprothetik
zu den Artikel in „DZW“ No 3 und 4 / 2012

Aboushelib, M.N., Salameh, Z.: Zirconia implant abutment fracture: clinical case reports and precautions for use. Int J Prosthodont 22, 616-619 (2009).

Bauer, H.G., Ewertz, M., Kern, M., Kimmich, H.: Das 1x1 der Zirkonoxid-Bearbeitung. Zahntech Magazin 14, 1-2, 28-32 (2010).

Beuer, F., Schweiger, J., Eichberger, M., Kappert, H.F., Gernet, W., Edelhoff, D.: High-strength CAD/CAM-fabricated veneering material sintered to zirconia copings – a new fabrication mode for all-ceramic restorations. Dent Mater 25, 121-128 (2009).

Beuer, F., Beuer, S., Schweiger, J., Schaller, P., Edelhoff, D.: Teamwork auf höchstem Niveau. Zahnärztl. Mitteilungen 101, 266-270 (2011).

Edelhoff, D., Beuer, F., Johnen, C.: HIP zirconia fixed partial dentures – clinical results after 3 years of clinical service. Quintessence 39, 459-471 (2008).

Guess, P.C., Att, W., Strub, J.R.: Zirconia in fixed implant prosthodontics. Clin Implant dent Res 22, 1708-8208 (2010).

Hobkirk, J.A., Abdel-Latif, H.H., Howlett, J., Welfare, R., Moles, D.R.: Prosthetic treatment time and satisfaction of edentulous patients treated with conventional or implant-stabilized complete mandibular dentures: A case-controll study (part 2). Int J Prosthodont 22, 13-19 (2009).

Hopp M, Fischer C, Trilck E, Biffar R: Keramische Verblendung von Titan und Titanlegierungen; Quintessenz Zahntech 32, 1070 - 1084 (2006)

Kern, M., Kerschbaum, T.: Adhäsivbrücken – Stellungnahme der DGZMK. ZM 97, 17, 60-62 (2007).

Kern, M., Sasse, M.: Ten-year survival of anterior all-ceramic resin-bonded fixed dental prostheses. J Adhes Dent 13, 407-410 (2011).

Larsson, C., Vult van Steyern, P., Sunzel, B., Nilner, K.: All-ceramic two- to five-unit implant supported reconstructions. A randomized, prospective clinical trial. Swed Dent J 30, 45-53 (2006).

Marchack, B.W., Futatsuki, Y., Marchack, C.B., White, S.N.: Customization of milled zirconia copings for all-ceramic crowns: a clinical report. J Prosthet Dent 99, 169-173 (2008).

Molin, M.K., Karlsson, S.L.: Five-year clinical prospective evaluation of zirconia-based Denzir 3-unit FPDs. Int J Prosthodont 21, 223-227 (2008).

Nothdurft, F.P., Pospiech, P.R.: Zirconium dioxide implant abutments for posterior single-tooth replacement: First result. J Periodontol 80, 2065-2072 (2009).

Nothdurft, F.P., Doppler, K.E., Erdelt, K.J., Knauber, A.W., Pospiech, P.R.: Influence of artificial aging on the load-bearing capability of straight or angulated zirconia

abutments in implant/tooth-supported fixed partial dentures. Int J Oral Maxillofac Implants, Sept-Oct, 25(5), 991-998 (2010).

Nothdurft, F.P., Doppler, K.E., Erdelt, K.J., Knauber, A.W., Pospiech, P.R.: Fracture behaviour of straight or angulated zirconia implant abutments supporting anterior single crowns. Clin Oral Investig 15, 157-163 (2011).

Otto, T., de Nisco, S.: Computer-aided direct ceramic restorations: a 10-year prospective clinical study of Cerec CAD/CAM inlays and onlays. Int j Prosthodont 15, 122-128 (2002).

Otto, T., Schneider, D.: Long-term clinical results of chairside Cerec CAD/CAM inlays and onlays - A case series. Int J Prosthodont 21, 53-59 (2008).

Sailer, I., Fehér, A., Filser,F., Gauckler, L.J., Lüthy, H., Hämmerle, C.H: Five-year clinical results of zirconia frameworks for posterior fixed partial dentures. Int J Prosthodont, 20 (4), 383-388 (2007).

Scherrer, S.S., Cesar, P.F., Swain, M.V.: Direct comparison of the bond strength results of the different test methods: A critical literature review. Dent Mater 26, 78-93 (2010).

Schmitt, J., Holst, S., Wichmann, M., Gollner, M.: Testing a multistage rating scale for clinical evaluation of all-ceramic surfaces. Int J Prosthodont 24, 576-581 (2011).

Swain, M.V.: Unstable cracking (chipping) of veneering porcelain on all-ceramic dental crowns and fixed partiel dentures. Acta Biomater 5, 1668-1677 (2009).

Schwarz, S., Schröder, C., Corcodel, N., Hassel, A.J., Rammelsberg, P.: Retrospective comparison of semipermanent cementation of implant-supported single crowns and FDPs with regards of the incidence of survival and complications. Clin Implant Dent Relat Res 14 (2011).

Stawarczyk, B., Ozcan, M., Hämmerle, C.H., Roos, M.: The fracture load and failure types of veneered anterior zirconia crowns: An analysis of normal and Weibull distribution of complete and censored data. Dent Mater 22 (2011).

Trója MG jr, Henriques GEP, Nóbilo MAA, Mesquita MF: The effect of thermal cycling on the bond strength of low-fusing porcelain to commercially pure titanium and titanium-aluminium-vanadium alloy; Dent Mater 19, 790 – 796 (2003)

Vult von Steyern, P., Ebbesson, S., Holmgren, J., Haag, P., Nilner, K.: Fracture strength of two oxide ceramic crown systems after cyclic pre-loading and thermocycling. J Oral REhabil 33, 682-689 (2006).

Wiedhahn, K., Kerschbaum, T., Fasbinder, D.F.: Clinical long-term results with 617 CEREC veneers: a nine year report. Int J Comput Dent 8, 233-246 (2005).

Schriftführung AG Keramik
M. Kern

Jan 2012