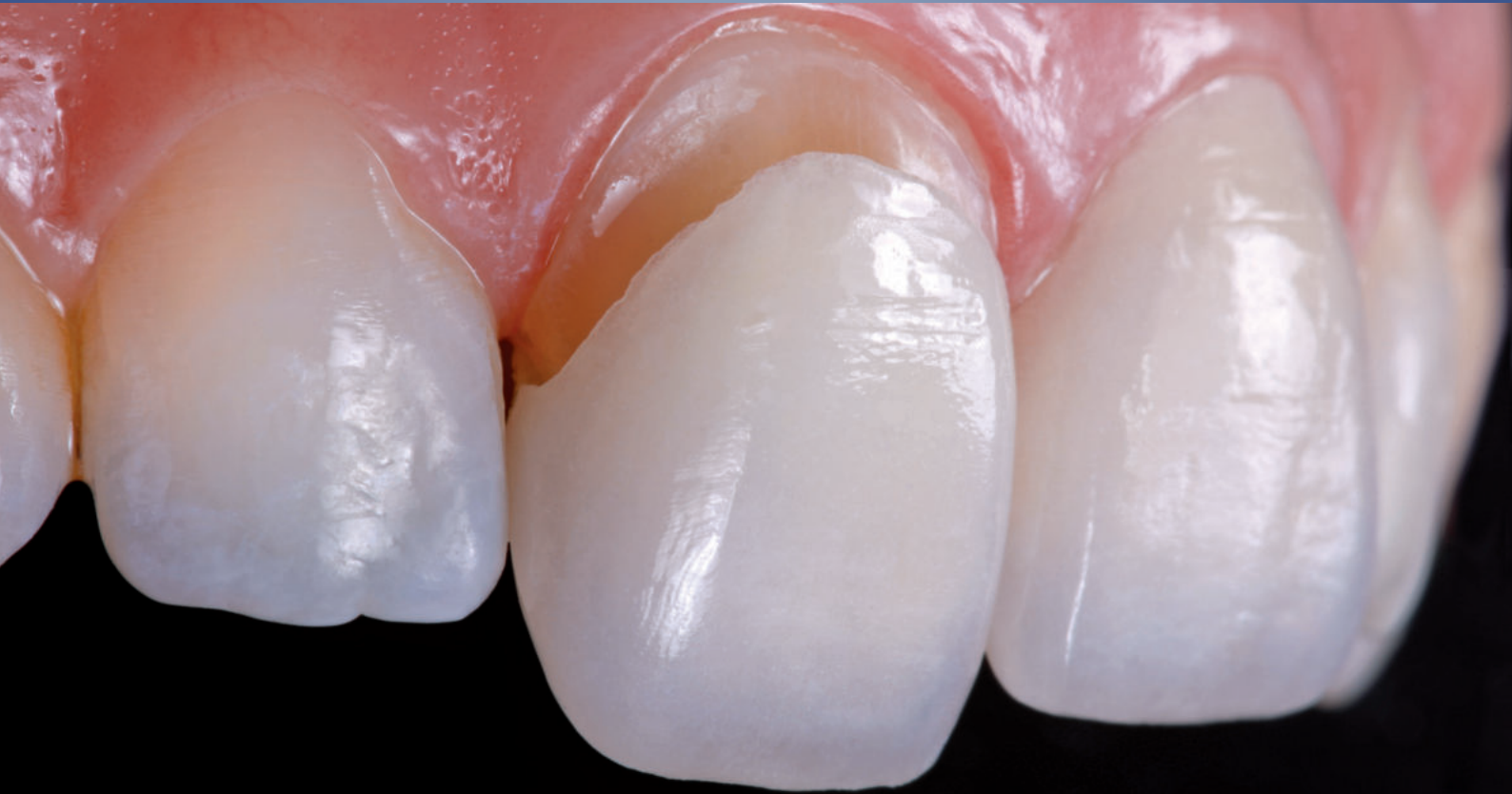

M. Kern, M. O. Ahlers, F. Beuer, D. Edelhoff, R. Frankenberger, P. Gierthmühlen, J. F. Güth, R. J. Kohal,
B. Reiss, M. Rosentritt

Vollkeramische Therapiekonzepte

Komplett überarbeitete
und ergänzte Neuauflage des
Bestsellers „Vollkeramik
auf einen Blick“

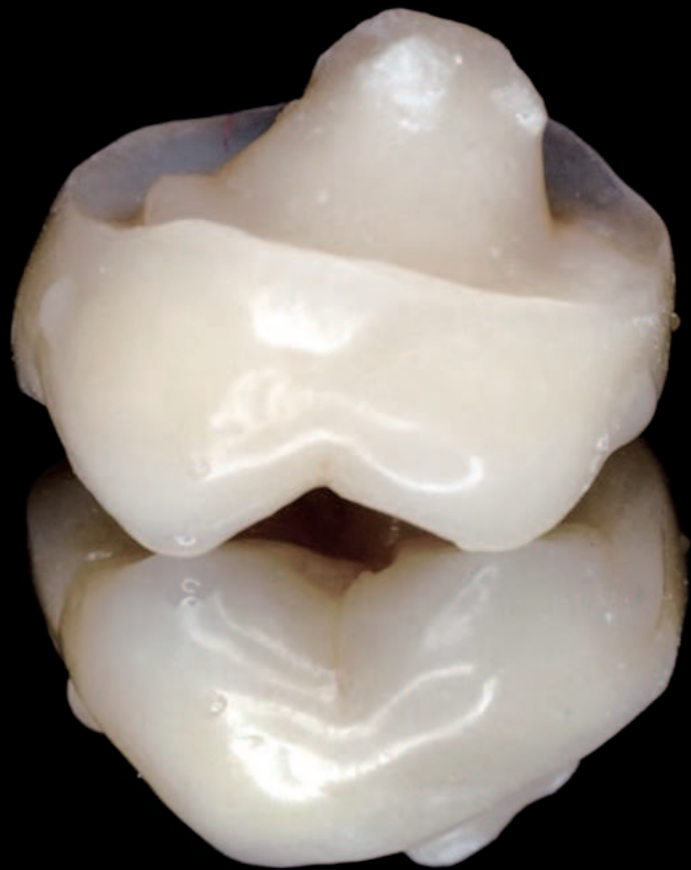
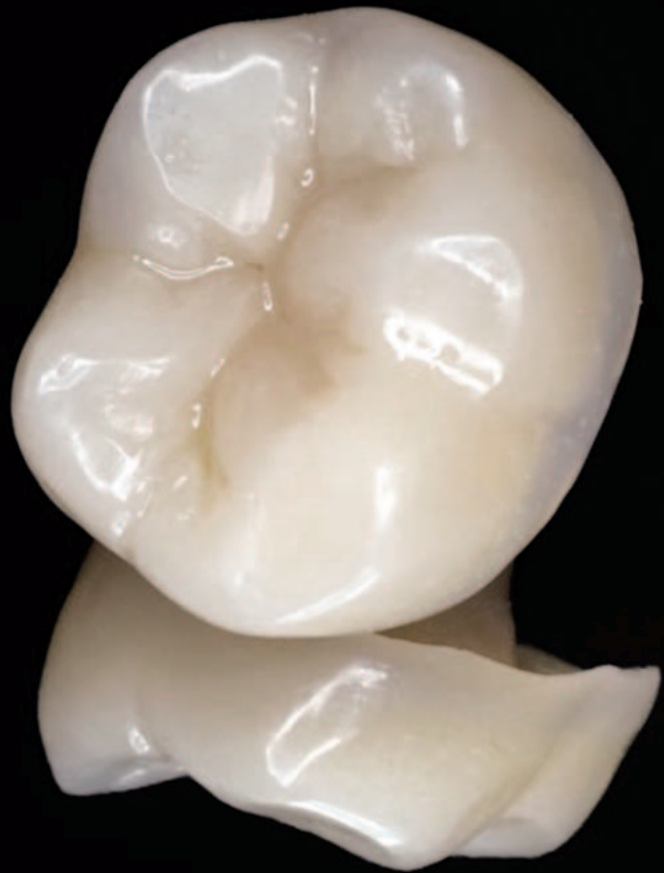
Indikation, Behandlungskonzept, Funktionsdiagnostik, Werkstoffauswahl,
Vorbereitung und Eingliederung vollkeramischer Restaurationen

agkeramik

1.0	Vorwort	7	4.10	Bisslageänderung – Vertikale Erhöhung durch Okklusal-Veneers	85
1.1	Gender Disclaimer	8	4.11	Endodontische Restaurationen	92
	Hinweis zu Materialeigenschaften	8	4.12	Seitenzahn-Kronen	103
2.0	Einführung	9	4.13	Monolithische Seitenzahn-Kronen aus Zirkonoxid	105
2.1	Behandlungskonzept	9	4.14	Frontzahnbrücken	107
2.2	Restaurationsmaterialien und Indikationen	13	4.15	Seitenzahnbrücken	108
2.3	Übersicht Dentalkeramiken	14	4.16	Monolithische Brücken im Seitenzahnbereich	111
2.4	Bedingungen für den klinischen Einsatz von Keramik	15	4.17	Adhäsivbrücken im Seitenzahnbereich	114
2.5	Vorbereitung und Durchführung einer vollkeramischen Restauration	16	4.18	Inlay-Brücke – Teilkronen-Brücke	118
2.6	Klinische Eignung vollkeramischer Restaurationen	17	4.19	Freiendbrücke	120
2.7	Kriterien für die Materialauswahl	20	4.20	Implantat-Zahn-Brücken	121
3.0	Vorbereitung der Restauration	22	4.21	Herausnehmbarer Zahnersatz – Teleskopkronen	123
3.1	Überprüfen der klinischen Möglichkeiten	23	5.0	Implantatprothetik	131
3.2	Grundprinzipien der Präparation	24	5.1	Implantatprothetik aus Vollkeramik	131
3.3	Digitale Intraoralabformung	28	5.2	Digitale Verfahren in der Implantologie	140
3.4	Ganzkieferscans und das Dynamische Digitale Modell	32	5.3	Freiend-Versorgung auf Implantaten	145
3.5	Farbbestimmung und Farbauswahl	33	5.4	Klinische Bewährung Implantatprothetik	148
3.6	Bruxismus und Zahnverschleiß	35	5.5	Klinische Überlebensraten	150
3.7	Funktionsdiagnostik	40	5.6	Zirkonoxid-Implantate 1- und 2-teilig	152
4.0	Vollkeramische Restaurationstechnik	46	5.7	Keramikimplantate mit vollkeramischen Kronen	155
4.1	Einsatzbereich der Vollkeramik in der Prothetik	47	5.8	Meta-Analyse Keramikimplantate	158
4.2	Frontzahnkronen	47	6.0	Eingliederung	160
4.3	Monolithische Frontzahnkronen	53	6.1	Einprobe, Ausarbeitung, Politur	161
4.4	Non-Prep-Veneers	56	6.2	Eingliederung und Befestigungstechnik	165
4.5	Veneers und Frontzahn-Teilkronen	60	6.3	Navigation zur Befestigung von Vollkeramiken	170
4.6	Farbänderung mit keramischen Veneers	70	6.4	Arbeitsschritte zum innigen Kontakt	171
4.7	Frontzahn-Adhäsivbrücke	72	6.5	Adhäsive und selbstadhäsive Befestigung von Zirkonoxid	180
4.8	Seitenzahn-Restaurationen – Inlays, Onlays, Teilkronen	78	6.6	Konventionelle Befestigung	182
4.9	Korrektur der Funktion, Führungs-Veneers	84	7.0	Nachsorge	183
			7.1	Nachsorge bei vollkeramischen Restaurationen	183

8.0	Materialien für die Restauration	184
8.1	Eigenschaften zahnfarbener Restaurationswerkstoffe	185
8.2	Eigenschaften der Zirkonoxid-Keramiken	193
8.3	Verarbeitungsempfehlung für Zirkonoxid-Keramik	200
8.4	Zirkonoxid-Gerüste verblenden	202
8.5	Wie Verblendfrakturen vermeiden?	203
8.6	Hybridkeramik – Polymer-infiltriertes keramisches Netzwerk (PICN)	204
8.7	CAM-Komposite (Polymerwerkstoffe)	207
8.8	Polyaryletherketone (PAEK) für permanenten Zahnersatz	210
8.9	Polymerbasierte, zahnfarbene Restaurationswerkstoffe (Zusammenfassung)	212
9.0	Praktischer Ratgeber	213
9.1	Entfernen von vollkeramischen Restaurationen	213
9.2	Intraorale Keramikreparatur	214
10.0	Neue Technologien	218
10.1	Dentinkern-Technologie für eine gesteuerte Ästhetik	219
10.2	Zirkonoxid-Gestaltungsvarianten	221
10.3	Alternative Verblendtechniken	225
10.4	Individualisierung der Farbästhetik	229
11.0	Klinische Bewährung	231
11.1	Klinische Bewährung vollkeramischer Restaurationen	231
11.2	S3-Leitlinie für Kronen und Brücken	233
12.0	AG Keramik	239
12.1	Feldstudie – Aus der Praxis für die Praxis	239
12.2	Arbeitsprogramm der AG Keramik	249
13.0	Warenzeichen und Schutzrecht-Inhaber	252
14.0	Danksagung (Autoren, Bildquellen)	255



Post-endodontische Versorgung stark zerstörter Zähne mit indirekten Restaurationen

Durch den Aufbau endodontisch behandelter Zähne soll unter Schonung von möglichst viel gesunder Zahnhartsubstanz eine zuverlässige Verankerung für eine definitive Restauration geschaffen werden. Eine Schwächung des Zahns wird vorwiegend durch Zahnhartsubstanzverlust verursacht, der durch die Zugangskavität, die Entfernung des Kavumdaches und durch die Aufbereitung der Wurzelkanäle entsteht.

Ziel ist, das biomechanische Verhalten des vitalen Zahns durch Materialien mit dentinähnlichen Eigenschaften auf die post-endodontische Restauration zu übertragen. Unter dem Gesichtspunkt der maximalen Zahnhartsubstanzschonung sollte die Indikation für eine Krone im Seitenzahnbereich zugunsten einer adhäsiven Teilkrone eingeschränkt werden.

Bei starkem Zahnhartsubstanzverlust der klinischen Krone von Molaren (weniger als 2 erhaltene Wände) ist zur Erlangung einer ausreichenden Retention ein Stiftaufbau oder eine Endo-Krone bzw. Endo-Teilkrone sinnvoll. Generell empfiehlt sich eine zirkuläre, leicht konische Präparation im Sinne eines „Fassreifens“ bzw. „Ferrule“-Designs mit einem mindestens 1,5–2,0 mm breiten, apikalen Dentinraum, der später von der definitiven Krone umfasst wird und so den avitalen Zahn nachhaltig stabilisiert.

Bei mehrwurzeligen Zähnen ohne erhaltene Dentinwände ist ein gegossener Stiftkernaufbau oder ein gefräster Zirkonoxidkeramik-Aufbau möglich. Eine weitere Alternative ist die Endo-Krone. Ein adhäsiv verankerter, plastischer Aufbau ist dagegen ausreichend, wenn zwei oder mehr Dentinwände vorhanden sind.

Um einen Fassreifeneffekt zu erzielen, ist außerdem die Extrusion des Zahns zur Kronenverlängerung möglich.

Wurzelkanalstifte sind häufig nicht in der Lage, die Festigkeit endodontisch behandelter Zähne zu steigern. Auch temporäre Stifte sind mit einem Frakturrisiko für die Zahnwurzel verbunden.

Mit der Adhäsivtechnik kann oftmals auf konventionelle, invasive Wurzelkanalstifte – die das Risiko einer iatrogenen Wurzelperforation beinhalten – verzichtet werden. Eine Zahnhartsubstanz-abtragende Maßnahme wie die Dekapitierung des endodontisch behandelten

Zahns zur Reduzierung des Frakturrisikos im Rahmen einer provisorischen Versorgung ist nicht angezeigt.

Die Belastbarkeit von endodontisch behandelten Prämolaren ist höher, wenn höckerüberkuppelnde, indirekte Restaurationen eingegliedert werden, als wenn sie nur mit Füllungen versorgt werden.

Eine zusätzliche adhäsive Verankerung eines Wurzelstifts erhöht nicht die Belastbarkeit, wenn noch zwei oder mehr Kavitätenwände erhalten sind. Aufgrund der vertikal wirkenden Lasteinleitung ist bei zwei zerstörten Dentinwänden ein Wurzelkanalstift nicht zwingend erforderlich, da im Bereich der Pulpenkammer oftmals genügend Adhäsionsfläche für einen adhäsiven Aufbau verfügbar ist.

Geringer Destruktionsgrad:

Endodontisch behandelte Zähne mit einer zentralen Zugangskavität bei ansonsten intakten und stabilen zirkulären Kronenwänden können mit Adhäsivtechnik und plastischem Komposit verschlossen und restauriert werden.

Mittlerer Destruktionsgrad:

Bestehen neben der Zugangskavität sowie bei approximalen Kavitäten ausgeprägte labiale oder orale Defekte, oder ist der Hauptteil der Inzisalkante zerstört, ist eine indirekte Versorgung mit einer Krone angezeigt. Endodontisch behandelte Seitenzähne mit approximalen Defekten, die bis in die Trepanationsöffnung hineinreichen und die Kontinuität der Kronenwände unterbrechen, können bei stabilen, gegenüberliegenden Dentinwänden mit adhäsiven Materialien aufgebaut werden. Die definitive Versorgung kann auch mit einer die Höcker umfassenden extrakoronaren Restauration (Onlay, Teilkrone, Krone) erfolgen. MOD-Restaurationen ohne Höckerüberkuppelung sind kritisch zu bewerten, da sie die Festigkeit gegenüber intakten Zähnen um zwei Drittel reduzieren.

Endodontische Restaurationen

Starker Destruktionsgrad:

Liegt ein starker Substanzverlust vor, muss eine zuverlässige Retention für den adhäsiv zu befestigenden Aufbau bzw. für einen Wurzelstift geschaffen werden. Koronale Zahnhartsubstanz von weniger als 1 mm Dentinwandstärke bietet keine adäquate mechanische Unterstützung für die Rekonstruktion.

Zur besseren Abschätzung der verbleibenden Dentinwandstärke empfiehlt sich zunächst, mit der zirkulären Präparation unter Berücksichtigung des Fassreifens für die vorgesehene Krone zu beginnen. Durch das Fassreifen-Design wird eine Retention und Stabilität der Krone erzielt, welches neben dem adhäsiven Aufbau den prognostisch wichtigsten Faktor für den Langzeiterhalt endodontisch behandelter Zähne darstellt. Der präparierte, als „Fassreifen“ gestaltete Dentinraum am apikalen Aufbau, der die definitive Krone umfasst, soll mindestens 1,5–2,0 mm betragen. Durch diesen „Fassreifen“ wird eine Retention und Stabilität der Krone erzielt. Neben dem adhäsiven Aufbau ist die Fassreifen-Technik der prognostisch wichtigste Faktor für den Langzeiterhalt endodontisch behandelter Zähne.

Ein erhöhtes Frakturrisiko ist bei teleskopierenden Versorgungen und endständigen, wurzelbehandelten Zähnen mit einer extraaxialen Belastung durch distale Extensionen gegeben.

Therapieziel:

- Wiederherstellung der Kaufunktion, langfristiger Zahnerhalt durch postendodontische Rekonstruktion
- Wurzelkanalstifte sind indiziert, wenn die Kavität nur geringe Retentions- und Adhäsionsfläche bietet
- Koronaler Aufbau zur Gewinnung von Retentionsfläche

CAVE: Mit zunehmendem koronalem Zerstörungsgrad steigt das Risiko für technische und biologische Misserfolge (Fraktur, Sekundärkaries).

Präparation:

- Zirkuläres Fassreifen-Design. Der Kronenrand sollte den Zahnstumpf mindestens 1,5–2,0 mm im Bereich der gesunden Zahnhartsubstanz überdecken.

Wurzelstifte:

- Faserverstärkte Kompositstifte
- Titanstifte
- Zirkonoxidkeramik-Stifte
- Gegossener oder gefräster Stiftaufbau bei starkem Destruktionsgrad

Aufbaufüllungen:

- Komposit

Werkstoffe für Teilkronen und Kronen:

- Lithiumsilikatkeramik (Lithiumdisilikat, Lithium-Alumino-Silikat)
- Zirkonoxid-verstärkte Lithiumsilikatkeramik
- Zirkonoxidkeramik

Befestigung:

- Wurzelstifte: adhäsiv
- Keramikaufbau: adhäsiv

Erhöhtes Risiko:

- Frakturrisiko bei Einbindung postendodontisch behandelter Zähne in Doppelkronen-Versorgungen und Extensionsbrücken.

Vollkeramische Stiftaufbauten auf devitalen Zähnen

Biomechanik devitaler Zähne

Je mehr Zahnschubstanz durch Karies, Zugangskavitäten für endodontische Behandlungen und Präparationen für Restaurationen verloren geht, umso größer wird die Deformation der verbliebenen Zahnschubstanz unter Kaudruckbelastung. Ein Wurzelkanalstift dient zur Retention des Aufbaus und zur Übertragung der Kaukräfte auf die Restzahnschubstanz, nicht zur Verstärkung des Zahns. Um eine Überlastung des biomechanischen Systems zu vermeiden, ist von geschraubten Stiften abzuraten.

Keramische Stifte

Wurzelkanalstifte aus Zirkonoxidkeramik haben sich zur definitiven Versorgung endodontisch versorgter Zähne mittelfristig klinisch bewährt. Bei der endodontischen Behandlung tritt durch die Zugangskavität, Entfernen des Kavumdaches und die Aufbereitung der Wurzelkanäle eine Schwächung der Zahnhartsubstanz ein. Reicht die vorhandene Festigkeit der koronalen Zahnhartsubstanz zur Verankerung einer Restauration nicht aus, ist die Insertion eines Wurzelkanalstiftes erforderlich.

Bei geringem Destruktionsgrad mit stabilen zirkulären Kronenwänden und ausreichender Schichtdicke der Dentinwände kann unter Einsatz der Adhäsivtechnik mit plastischem Kompositmaterial direkt aufgebaut und anschließend die Höcker fassende, extrakoronale vollkeramische Restauration (Onlay, Teilkrone, Vollkrone) eingegliedert werden.

Bei mittlerem Destruktionsgrad mit Eröffnung der Zugangskavität, approximalen Kavitäten mit ausgeprägten labialen oder oralen Defekten oder bei einer zerstörten Inzisalkante ist ein indirekter Kompositaufbau mit Wurzelstiftverankerung und anschließender prothetischer Versorgung (Teilkrone oder Krone) angezeigt.

Bei starkem Destruktionsgrad mit starkem Substanzverlust ist zur Schaffung einer zuverlässigen Retention für den Aufbau unbedingt eine Stiftverankerung erforderlich.

Dies gilt ebenso, wenn durch die Präparation eine starke Ausdünnung der Dentinwände oder mit einer überdurchschnittlichen Scher- und Zugbeanspruchung des Pfeilerzahns zu rechnen ist.

Konstruktionsmerkmale von Stiftaufbauten

Der klassische Stiftaufbau enthält drei wesentliche Elemente, die jeweils unterschiedliche Aufgaben zu erfüllen haben:

1. Aufbau – Ersatz des für die Verankerung der definitiven Restauration erforderlichen Anteils der koronalen Zahnhartsubstanz
2. Wurzelkanalstift – Schaffung einer Retention für den Aufbau, wenn andere weniger invasive Techniken ausscheiden
3. Befestigungsmaterial – Dauerhafte Befestigung des Stiftaufbaus sowie zuverlässige Abdichtung des Wurzelkanals.

Planung der Insertion

Nach endodontischer Versorgung mit plastischem Wurzelfüllmaterial ist das Einbringen des Wurzelstiftes zeitnah vorzunehmen, um eine Reinfektion zu vermeiden.

Um ein Korrosionsrisiko mit metallischen Wurzelkanalstiften zu vermeiden und die Vorteile adhäsiver Restaurationskonzepte zu nutzen, können Stifte aus faserverstärktem Komposit oder Zirkonoxidkeramik verwendet werden. Klinische Kurzzeiterfahrungen mit faserverstärkten Kompositstiften und Zirkonoxidstiften waren zwar vielversprechend, klinische Langzeitdaten zeigten jedoch nur für Zirkonoxidstifte vergleichbare Ergebnisse wie für Metallstifte, während faserverstärkte Kompositstifte in der Langzeitbewahrung nicht die gleichen Ergebnisse aufwiesen.

Vollkeramische Stiftkernaufbauten sind biokompatibel und steigern die dentinähnliche Farbwirkung; dadurch wird ein natürliches Aussehen des wiederhergestellten Zahnes erreicht.

Intrakoronale Präparationsformen für die Versorgung mit Inlays führen zu einer ungünstigen Spannungsverteilung. MOD-Kavitäten mit Wurzelkanalaufbereitung sind kritisch zu bewerten, da diese die Festigkeit gegenüber intakten Zähnen um ca. zwei Drittel reduzieren

Endodontische Restaurationen

und eine erhöhtes Frakturrisiko nach sich ziehen, so dass hier Höcker überkuppelnde Teilkronen zu bevorzugen sind.

Kanalaufbereitung und Präparation für Wurzelstifte

Zur besseren Abschätzung der verbleibenden Dentinwandstärke empfiehlt sich, mit der zirkulären Präparation für die vorgesehene Restauration zu beginnen. Die Aufbereitungslänge sollte unter Berücksichtigung der Kanalanatomie der geplanten Kronenlänge entsprechen. Generell gilt, dass die Länge des Wurzelstifts einen größeren Einfluss auf die Retention hat als dessen Durchmesser.

Eine gleichmäßige Schichtdicke der Kanalwände ist anzustreben und das plastische Wurzelfüllmaterial in der Aufbereitungslänge zu entfernen. Als apikale Versiegelung ist ein Wurzelkanalfüllungsanteil von 3–5 mm Länge zu erhalten.

Unter sich gehende Stellen sind zu vermeiden. Zur besseren Übertragung axialer Kräfte auf die Zahnhartsubstanz sollte ein breiter, hori-

CAD/CAM-gefertigte Stift- und Stumpfaufbauten

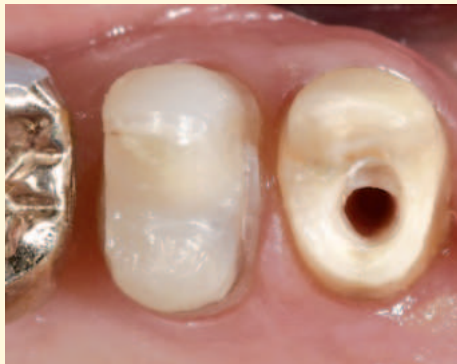

Abb. 1: Minimalinvasive Präparation des Zahnes 13 mit Fassreifen und abgerundetem Retentionskasten.

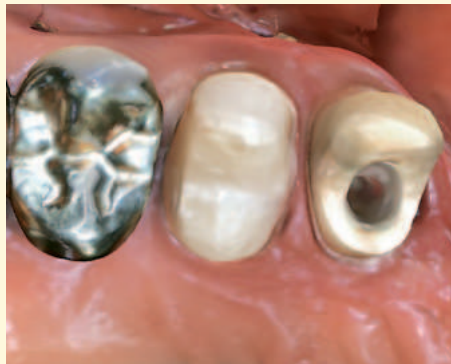

Abb. 2: Scandatensatz der Cerec Primescan.

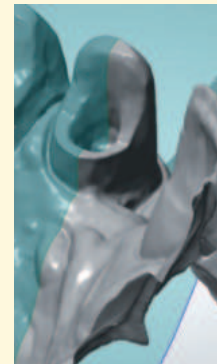

Abb. 3: STL-Datensatz der Cerec Primescan ohne Scanpost.

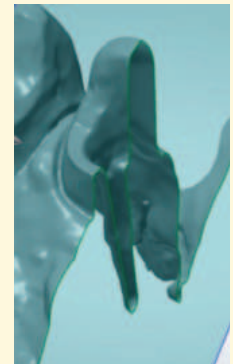

Abb. 4: STL-Datensatz der Cerec Primescan ohne Scanpost im Querschnitt zur Visualisierung des vollständig dargestellten Wurzelkanallumens.

zontaler Flächenkontakt zum indirekt gefertigten Stiftaufbau angelegt werden, der zugleich einen guten Abschluss gewährleistet. Eine Mindestwandstärke des Dentins von 1,0 mm ist anzustreben und ggfs. durch schrittweises Einkürzen der Dentinwand zu erzielen. Als Rotationssicherung für die definierte Stiftposition sollte eine ovale Hilfskavität (Kanalinlay) im Wurzeingangsbereich präpariert werden.

Die Festigkeit von Zahn und Stiftaufbau wird erhöht, wenn ein mindestens 1,5–2 mm breiter Dentinsaum apikal des Aufbaus präpariert wird. Dieser Fassreifen stabilisiert die Zahnwurzel. Hierdurch werden Scherkräfte, die bei Kaubelastung durch den Stift bei nahezu parallelen Wänden intakter Zahnhartsubstanz im Apikalbereich auf die Wurzel übertragen werden, kompensiert.

Lassen die anatomischen Verhältnisse die Umsetzung dieser Umfassung nicht zu, sind bei ausreichender Wurzellänge eine chirurgische Kronenverlängerung oder eine orthodontische Wurzelextrusion angezeigt. Vor diesen Maßnahmen sollten die Wurzelkanalfüllung und die vollständige Kariesentfernung bereits erfolgt sein.

Temporäre Versorgung

Die Tragedauer einer temporären Versorgung ohne bakteriendichten Verschluss ist so kurz wie möglich zu halten. Temporäre Stifte erhö-

hen das Frakturrisiko für die Zahnwurzel. Eine Dekaptierung des endodontisch behandelten Zahns, um das Frakturrisiko zu minimieren, ist abzulehnen, da einer minimal-invasiven Therapie mit Adhäsivtechnik die Basis entzogen wird.

Indikation für vollkeramische Wurzelstifte

- Metallfreie Versorgung
- Aufbau im sichtbaren Bereich bei hohem ästhetischem Anspruch.

Auf den Zirkonoxid-Wurzelstift können weder Metalllegierungen aufgegossen noch Metallkeramik- oder Vollkeramikschichtmassen aufgebraut werden. Allerdings können separat hergestellte vollkeramische Aufbauten im Sinne geteilter Stiftaufbauten hergestellt werden. Aufbau und Stift werden dann beim Einsetzen miteinander verklebt.

Vorbereiten des Zahns

Bei Einsatz von Befestigungskomposit Wurzelkanal mit hydrophilem Dentin-Primer vorbereiten.

- Entfernen des koronalen Anteils der Wurzelfüllung mit Wurzelöffner bis 3–5 mm vor den Apex
- Auswahl der adäquaten Stiftgröße



Abb. 5: STL-Datensatz Trios 4 ohne Scanpost.



Abb. 6: STL-Datensatz Trios 4 ohne Scanpost im Querschnitt mit unvollständig dargestelltem Wurzelkanallumen (roter Pfeil).

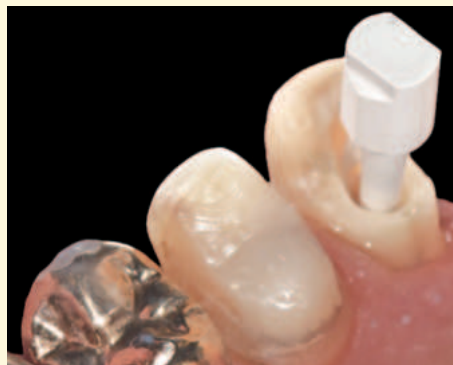

Abb. 7: Scanpost in situ.

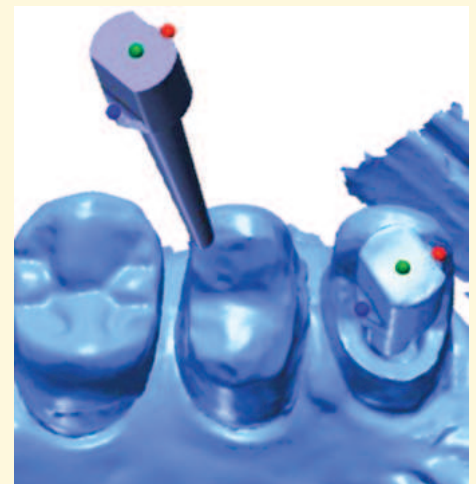

Abb. 8: Positionierung des in der Laborsoftware hinterlegten Scanpost-Datensatzes mit dem Intraoral-scandatensatz über eine Dreipunkt-Überlagerung zur Bestimmung der Größe des Wurzelkanallumens.

- Aufbereiten des Kanallumens mit genormten Bohrern
- Einprobe des Abformstiftes. Der Stift sollte wandständig sitzen und kein Spiel aufweisen
- Präparation der restlichen Zahnhartsubstanz. Keine Unterschnitte
- Präparation einer Inlaykavität im Pulpenkammerbereich
- Ggfs. Retraktionsfaden legen
- Abformung des Stumpfes einschließlich Abformstift mit additionsvernetzendem Silikon oder Polyethermaterial (Doppelmisch- bzw. Einphasentechnik) – oder Intraoral-Scan (in Abhängigkeit vom Scansystem ggf. unter Zuhilfenahme eines Scanposts).
- Abformung des Gegenkiefers zur Bestimmung der Länge des koronalen Aufbaus
- Herstellung eines Kunststoffprovisoriums.

Endodontische Restaurationen

Provisorische Versorgung

Für die Befestigung Zemente verwenden, denn Eugenol kann die Polymerisation des Befestigungskomposits beeinträchtigen.

Bei Einsatz von kunststoffhaltigen provisorischen Zementen den Stumpf mit Vaseline isolieren, um eine problemlose Wiederabnahme des Provisoriums zu ermöglichen.

Literatur:

Al-Dabbagh RA: Survival and success of endocrowns – A systematic review and meta-analysis. *J Prosthet Dent*;125(3): 415.e1-415.e9. doi: 10.1016/j.prosdent.2020.01.011. Epub 2020 Mar 18 (2021)

Bateli M, Kern M, Wolkewitz M, Strub JR, Att W: A retrospective evaluation of teeth restored with zirconia ceramic posts: 10-year results. *Clin Oral Investig*; 18: 1181-1187 (2014)

DGZMK Wissenschaftliche Stellungnahme: Aufbau endodontisch behandelter Zähne DGZPW, DGZ (2003)

Figueiredo FE, Martins-Filho PR, Faria E: Do metal post-retained restorations result in more root fractures than fiber post-retained restorations? A systematic review and meta-analysis. *J Endod*; 41: 309-316 (2015)

Fortsetzung von Seite 97

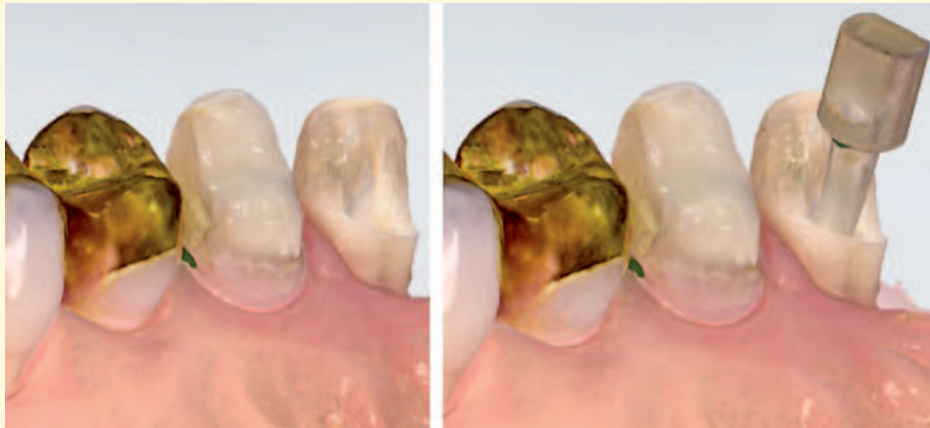


Abb. 9: Scandatensätze des Trios 4 mit 1. Scan ohne Scanpost (links) und 2. Scan mit Scanpost (rechts).

Kern M, Wolfart S, Heydecke G, Witkowski S, Türp J, Strub JR: Curriculum Prothetik. 5. Auflage. Quintessenz, Berlin (2022)

Koutayas S, Kern M: Vollkeramische Stiftaufbauten – Stand der Technik. *Quintessenz*; 50(7): 701-711 (1999)

Naumann M, Koelpin M, Beuer F, Meyer-Lueckel H: 10-year survival evaluation for glass-fiber-supported postendodontic restoration: a prospective observational clinical study. *J Endod*; 38: 432-435 (2012)

Naumann M, Schmitter M, Frankenberger R, Krastl G: „Ferrule comes first. post is second!“ fake news and alternative facts? A systematic review. *J Endod* 44, 212-219 (2018)

Naumann M, Sterzenbach G, Dietrich T, Bitter K, Frankenberger R, von Stein-Lausnitz M: Dentin-like vs rigid endodontic post: 11-year randomized controlled pilot trial on no-wall to two-wall defects. *J Endod*; 43: 1770-1775 (2017)

Nothdurft FP, Pospiech RP: Clinical evaluation of pulpless teeth restored with conventionally cemented zirconia posts: a pilot study. *J Prosthet Dent*; 95: 311-314 (2006)

Paul SJ, Werder P: Clinical success of zirconium oxide posts with resin composite or glass-ceramic cores in endodontically treated teeth: A 4-year retrospective study. *Int J Prosthodont*; 17: 524-528 (2004)

Zhou L, Wang Q: Comparison of fracture resistance between cast posts and fiber posts: a meta-analysis of literature. *J Endod*; 39: 11-15 (2013)

Zou Y, Zhan DS, Xiang JZ, Li L: Clinical research on restorations using CAD/CAM fabricated monolithic zirconia endocrowns and post core crowns after up to 5 years. *Int J Comput Dent*; 25(3): 287-294 (2022)

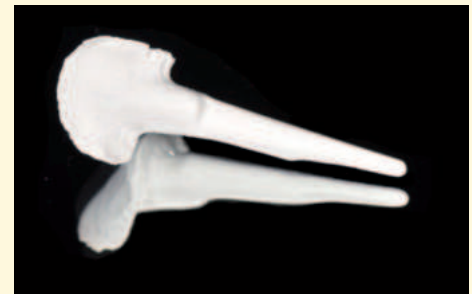

Abb. 10: CAD / CAM-gefräster Zirkonoxidstift 13 vor Sinterung auf Basis eines Intraoralscandatensatzes.

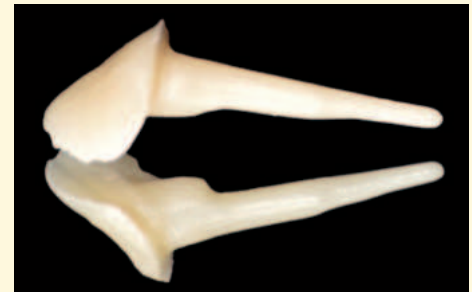

Abb. 11: CAD / CAM-gefräster Zirkonoxidstift nach Sinterung auf Basis eines Intraoralscandatensatzes.

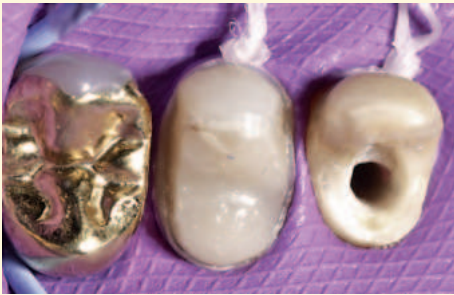

Abb. 12: Adhäsive Befestigung des CAD/CAM-gefrästen Stift- und Stumpfaufbaus 13 aus Zirkonoxid unter absoluter Trockenlegung.

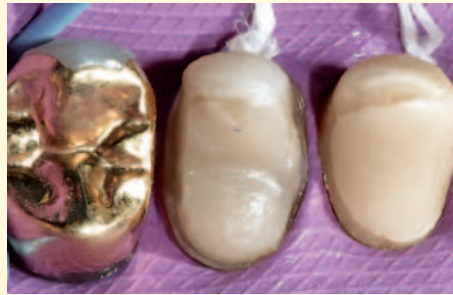

Abb. 13: Nach adhäsiver Befestigung des Stift- und Stumpfaufbaus Zahn 13.

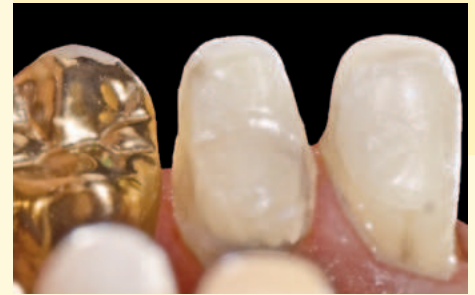

Abb. 14: Stift- und Stumpfaufbau 13 in situ (Ansicht von oral).

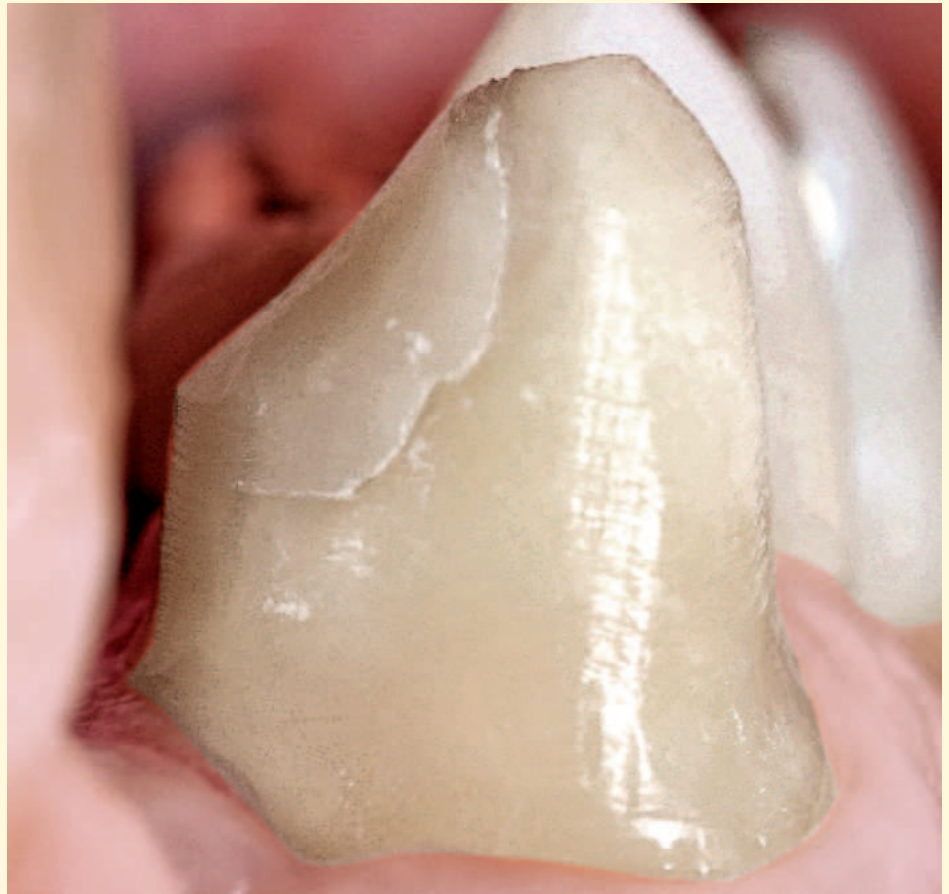

Abb. 15: Stift- und Stumpfaufbau 13 in situ (Ansicht von mesial).

Quelle: Schlenz, Wöstmann

Endo-Krone mit Stiftaufbau

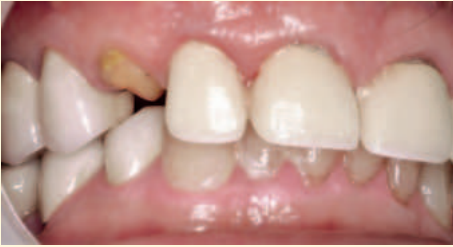

Abb. 1: Ausgangssituation: Vitaler Zahn 13 ist frakturiert.

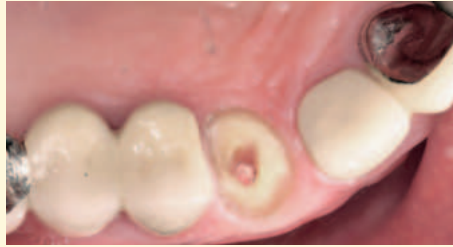

Abb. 2: Therapie: Nach endodontischer Behandlung der Wurzel wurde das Pulpenkavum apikal und koronar präpariert zur Aufnahme eines Stiftaufbaus mit Krone. Die Stiftversorgung wurde mit einem „Fassreifen“ 1,5 mm zirkulär in der gesunden Zahnhartsubstanz vorbereitet. Dadurch wird der apikale Rand des Stiftaufbaus durch eine parallelwandige Dentinzone gefasst und die Retention der Restauration sichergestellt.

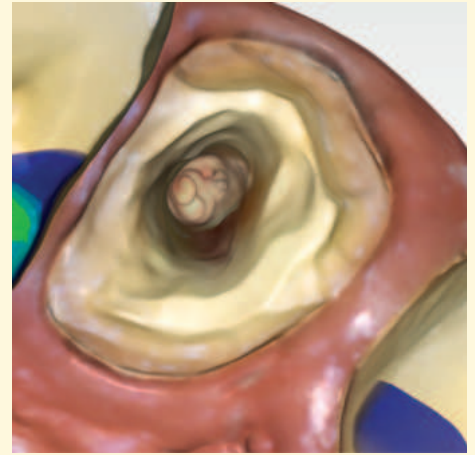


Abb. 3: Intraoralaufnahme mit Cerec Primescan zur Konstruktion des Stiftaufbaus.

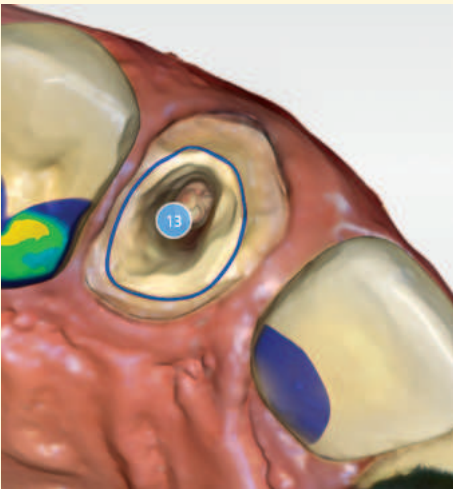

Abb. 4: Definieren der Präparationsgrenze für den Stiftaufbau.

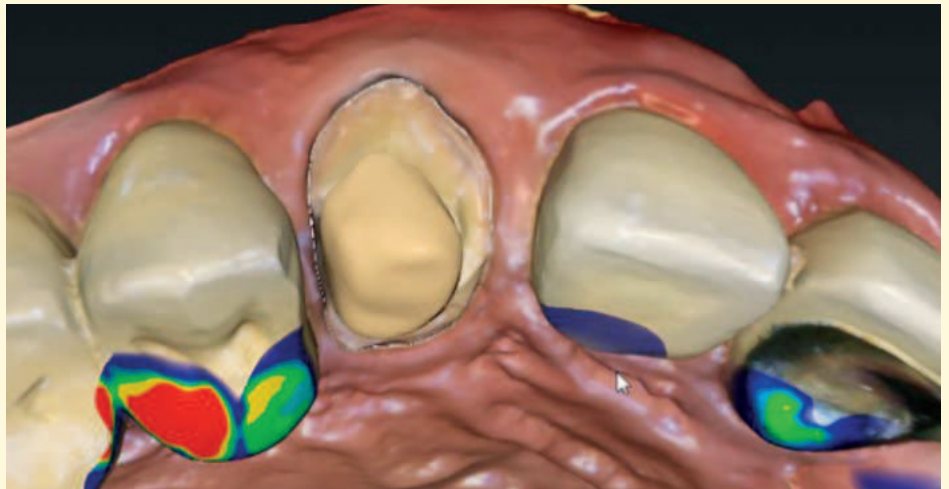


Abb. 5: Virtuell eingesetzter Stiftaufbau (inLab-Software). Die Stiftversorgung beträgt 2/3 der Wurzellänge.

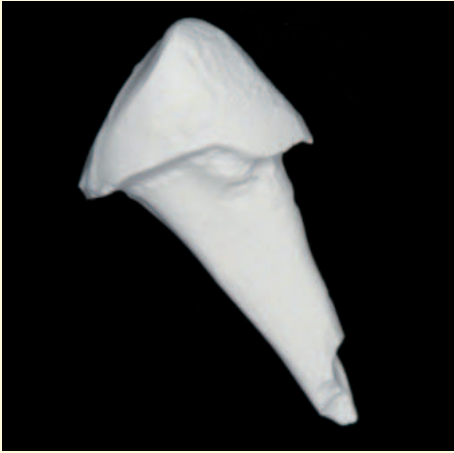

Abb. 6: Anatoform-gestalteter, gefräster Stiftaufbau aus Zirkonoxidkeramik.

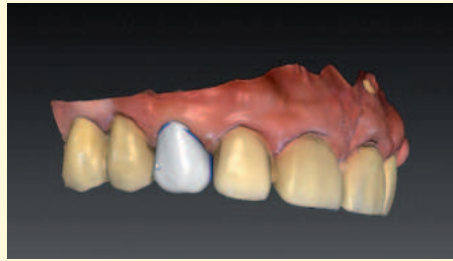

Abb. 7: CAD-Konstruktion der Krone regio 13.

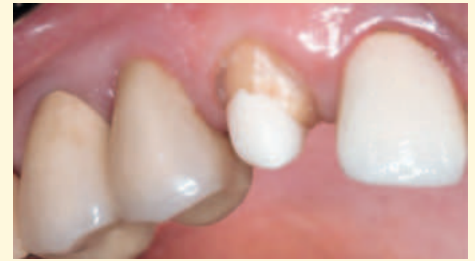

Abb. 8: Stiftaufbau in situ vor der adhäsiven Befestigung. Zur Vorbereitung der Eingliederung wird der ZrO_2 -Wurzelstift sandgestrahlt (Al_2O_3 , $50\ \mu m$).

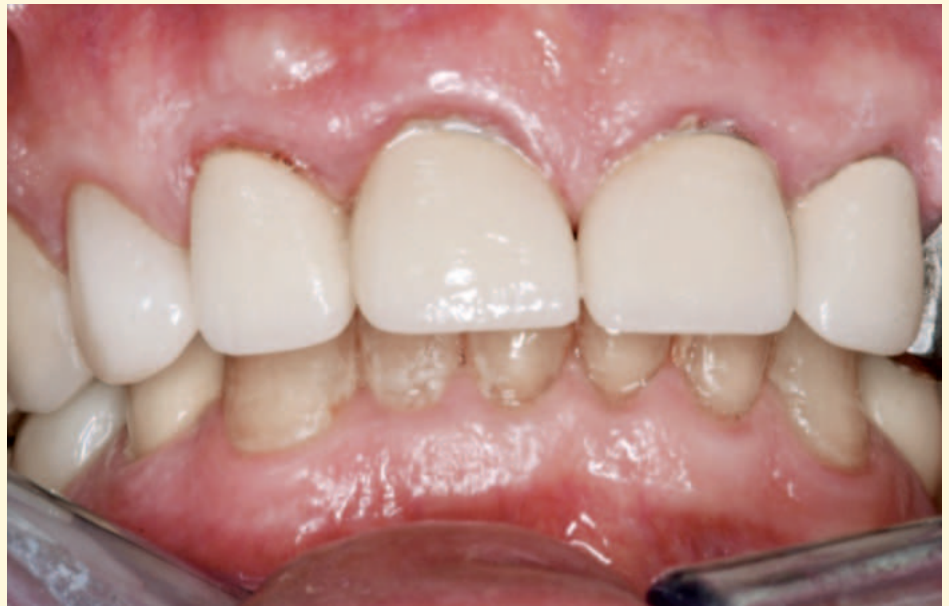

Abb. 9: Krone aus Lithiumdisilikatkeramik in situ, nach HF-Ätzung adhäsiv befestigt. Die Befestigung erfolgt zeitgleich mit dem Stiftaufbau mit MDP-haltigem Befestigungskomposit (Panavia 2.0).

Quelle: Rauscher

Endodontische Restaurationen

Endo-Krone mit apikalem Zapfen

Mit dem Präparationsdesign der Endo-Krone mit apikalem Zapfen wird das Ziel verfolgt, durch eine Retentionsfläche im Wurzelkanal-
eingang zusätzliche Klebefläche für die Befestigung zu gewinnen. Da-
raus ergibt sich ein mechanisch günstiges Kronen-Wurzel-Verhältnis.

Die Endo-Krone mit apikalem Zapfen ermöglicht im Seitenzahnbe-
reich, mit der Adhäsivtechnik in vielen Fällen den Verzicht auf
konventionelle Wurzelkanalstifte. Zusammen mit dem dadurch redu-
zierten Substanzverlust sowie durch die Vermeidung einer iatrogenen
Wurzelperforation kann das Frakturrisiko gesenkt werden.

Indikation

- Tiefliegende Zerstörung des Zahns, die eine Endo-Teilkrone aus-
schließt.

Therapieplan

- Nutzung der Dekaptationsebene im Wurzelkanaleingang für eine
apikale Verzapfung einer Endo-Krone
- Höckerüberkuppelnde einteilige Krone oder zweiteilige Krone mit
Aufbau, adhäsive Befestigung.

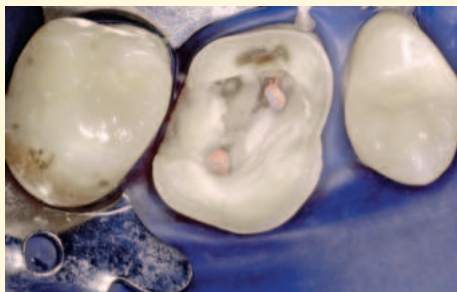

Abb. 1: Präparation für eine Endo-Krone mit reduzierter Retention.

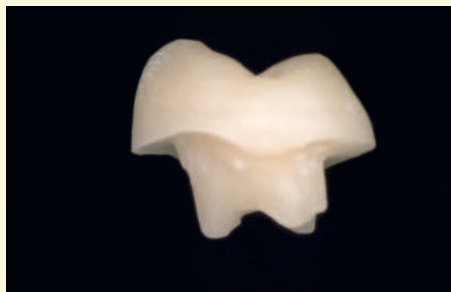

Abb. 2: CAD/CAM-gefertigte Endo-Krone aus Feldspatkeramik nach dem Ausschleifprozess.

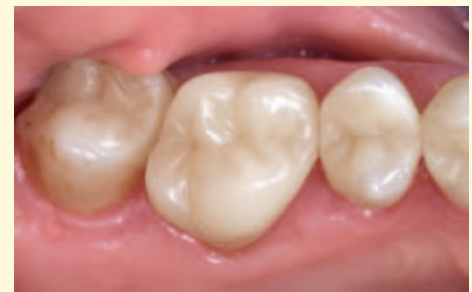

Abb. 3: Endo-Krone adhäsiv befestigt – in situ 17 Jahre nach Eingliederung. Quelle: Bindl

Werkstoffe für Endo-Krone

- Feldspatkeramik, Lithiumsilikatkeramik, zirkonoxid-verstärkte Lithiumsilikatkeramik.

Literatur

Belleflamme MM, Geerts SQ, Louwette MM, Grenade CF, Vanheusden AJ, Mainjot AK: No post-no core approach to restore severely damaged posterior teeth: An up to 10-year retrospective study of documented endocrown cases. *J Dent.*; 63: 1-7 (2017)

Edelhoff D, Heidemann D, Kern M, Weigl P: Aufbau endodontisch behandelter Zähne. Gemeinsame Stellungnahme der DGZMK, DGZPW und DGZ. *Dtsch Zahnärztl Z*; 58: 199-201 (2003)

Mangold JT, Kern M: Influence of glass-fiber posts on the fracture resistance and failure pattern of endodontically treated premolars with varying substance loss: An invitro study. *J Prosthet Dent*; 105 (6): 387–393 (2011)

Naumann M, Schmitter M, Frankenberger R, Krastl G: Ferrule comes first. Post is second. Fake News and Alternative Facts? A systematic review. *J Endod*; 44: 212-219 (2018)

Samran A, El Bahra S, Kern M: The influence of substance loss and ferrule height on the fracture resistance of endodontically treated premolars. An in vitro study. *DentMater*; 29 (12): 1280–1286 (2013)

Scotti N, et al: Influence of adhesive techniques on fracture resistance of endodontically treated premolars with various residual wall thicknesses. *J Prosthet Dent*; 110 (5): 376–382 (2013)

Sedrez-Porto JA, Rosa WL, da Silva AF, Munchow EA, Pereira-Cenci T: Endocrown restorations – A systematic review and meta-analysis. *J Dent*; 52: 8-14 (2016)

Tang W, Wu Y, Smales RJ: Identifying and reducing risks for potential fractures in endodontically treated teeth. *J Endod*; 36 (4): 609–617 (2010)

Endo-Krone auf stark zerstörtem Molar

Für Zähne mit einem hohen Zerstörungsgrad sind Endo-Kronen indiziert. Die adhäsive Befestigung aufgrund der teilweise geringeren Klebefläche ist risikobehaftet, weil der Haftverbund im Dentin mit ungünstigeren Haftwerten stattfindet.

Implantatprothetik aus Vollkeramik

Implantatprothetik aus Vollkeramik

- Abutments (Primärteil) als Aufbau auf dem Enossalteil
- Kronen auf Implantat-Suprastruktur
- Brücken auf Implantaten und /oder auf Zähnen
- Primärkronen bei Doppelkronenprothesen.

Implantat-prothetische Konzepte: Okklusion und Suprastrukturen

Der Erfolg einer implantatgetragenen Restauration hängt unter anderem vom knöchernen Fundament, von der Implantatposition und der Enossalpfeilerlänge, von der Gestaltung des Durchtrittsbereichs, von der Befestigung, von den verwendeten Materialien und besonders von der Mundhygiene des Patienten ab.

Als Standard werden derzeit zweiteilige Implantate aus Titan eingesetzt. Einteilige Implantate und Keramikimplantate (ein- oder zweiteilig) sind derzeit nur Nischenprodukte ohne wissenschaftlich belegbare Vorteile.

Implantatgetragener Zahnersatz ist grundsätzlich anfälliger für technische Komplikationen als zahngetragene Restaurationen. Dies hängt zum einen mit der Osseointegration der Implantate und der reduzierten Tastsensibilität als auch mit den hohen Kaukräften auf den dentalen Implantaten zusammen. Zu den häufigsten prothetischen Komplikationen gehören Verblendkeramik-Abplatzungen, Schraubenlockerungen, Retentionsverluste und Abutment-Lockerungen. Eher selten treten Komplikationen auf wie Frakturen an Gerüsten, Abutments, Schrauben und Implantaten.

Der Okklusion kommt in der Implantatprothetik eine zentrale Bedeutung zu. Vor allem in der dynamischen Okklusion sollten, wenn irgendwie möglich, natürliche Zähne in die Führung mit einbezogen werden.

Einzelzahnversorgung: Implantatgetragene Kronen

Konfektionierte Implantataufbauten

Diese eignen sich besonders für klinische Situationen, in denen die Abutmentform nachträglich nicht mehr beschliffen werden muss,

weil die Implantate nach vorheriger, sorgfältiger Planung an die unter prothetischen Gesichtspunkten korrekten Positionen gesetzt worden sind.

Individuelle Abutments

In den Fällen, in denen ausgeprägte Angulationen vorhanden sind und die Form des konfektionierten Aufbaus stark von der natürlichen Pfeilergeometrie abweicht, ist das individuell gefertigte, vollkeramische Abutment angezeigt. Speziell gestaltete Abutments, die bereits die Geometrie eines beschliffenen Prämolaren oder Molaren nachbilden, sind für eine anatomisch korrekte Gerüstgestaltung auch aus mechanischen Gründen vorteilhafter.

Grundsätzlich gilt immer, die einzusetzenden Abutments möglichst nicht mehr im gesinterten Zustand zu beschleifen, um eine eventuelle Werkstoffschädigung zu vermeiden.

Keramische Abutments und Hybrid-Abutments

Für Abutments hat sich Zirkonoxid klinisch bewährt. Die CAD / CAM-technische, individuelle Ausformung des Abutments für das Weichgewebe bietet einen reizlosen Schleimhautkontakt. Da der marginale Rand in den gut zugänglichen intrasulkulären Bereich gelegt werden kann, wird die Überschussentfernung nach dem Zementieren erleichtert.

Das zweiteilige Hybrid-Abutment ist ein individuell geschliffenes Lithiumsilikat (LiSi_2)-Abutment oder hybridkeramisches Abutment (Enamic, Vita Zahnfab.), das mit der Titanbasis (Ti-Base) verklebt wird. Form, Emergenzprofil und Ästhetik dieses Abutments können der klinischen Situation ideal angepasst werden. Durch die individuelle Charakterisierung wird im Wurzel- und Übergangsbereich zur Krone ein natürliches Erscheinungsbild erreicht. Die Geometrie des Hybrid-Abutments mit Abschlussrand der Krone auf Gingiva-Niveau erleichtert die Eingliederung. Die geschliffene LS_2 - bzw. hybridkeramische

Implantatprothetik aus Vollkeramik

Struktur wird auf einer Ti-Base mit speziellen hochpakten Befestigungskompositen extraoral verklebt, dann intraoral eingeschraubt und kann abschliessend, z. B. mit einer IPS e.max CAD-Krone oder Enamic-Krone definitiv versorgt werden. Auch andere Werkstoffe können für die Kronenfertigung herangezogen werden.

Hybrid-Abutment-Krone

Abutment und monolithische Krone aus Lithiumsilikat bzw. Hybridkeramik sind hier in einem Teil vereint; auf ein separates Abutment wird verzichtet. Die monolithisch geschliffene Hybrid-Abutmentkrone wird extraoral mit der Titanklebebasis mit einem stark maskierenden Befestigungskomposit verklebt. Dann wird sie intraoral – in einem Stück – eingeschraubt. Der Schraubenkanal wird abschließend mit Komposit verschlossen. Im Bedarfsfall ist ein Zugang zur Schraube so jederzeit möglich und gibt dem Behandlungsteam klinische Flexibilität.

Insbesondere im Seitenzahnbereich, wo Festigkeit, Beständigkeit und komfortables klinisches Handling angezeigt sind, bieten Hybrid-Abutment-Kronen die wirtschaftliche Alternative zur klassischen Implantat-Versorgung. Die Verschlangung der Suprastruktur verhindert, dass bei einer evtl. Rezession des Weichgewebes das Abutment sichtbar werden kann. Für die provisorische Versorgung stehen in dieser Technik CAD-Temp Implant Solutions (Vita Zahnfab.) Kompositrohlinge zur Verfügung.

Zweiteilige Abutments, auch mit Metallinsert („Klebebasis-Abutment“)

Die Aufbauten zweiteiliger Implantate können heute statt aus Metall aus Lithiumsilikat oder hochfestem Zirkonoxid (3Y-TZP) hergestellt werden. Vor allem im ästhetisch wichtigen Weichgewebsdurchtritt bieten vollkeramische Abutments große Vorteile. So wird eine gräu-

liche Verfärbung der Gingiva durch metallisches Durchscheinen vermieden. Ferner erreichen vollkeramische Kronen erst bei Verwendung vollkeramischer Abutments ihre volle ästhetische Qualität, da kein dunkler Metallposten den Lichtdurchtritt verhindert.

Bei Verwendung von Vollkeramik-Abutments ist auch der Einsatz von vollkeramischen Brücken angezeigt, um den Vorteil des natürlichen Lichtdurchtritts durch die Gesamtkonstruktion zur Steigerung der Ästhetik zu nutzen.

Die geringere, mikrobielle Belagsbesiedlung auf Keramik-Abutments bedeutet eine besonders hohe Biokompatibilität und löst weniger Entzündungen aus. Die gute Gewebeerträglichkeit hat sich auch in zahlreichen, tierexperimentellen Studien als günstig erwiesen. Dies wiederum führt zu langfristig stabileren, klinischen Ergebnissen im Bereich des periimplantären Gewebes.

Vollkeramische Abutments werden, abhängig vom verwendeten Implantatsystem, mit und ohne Titanbasis konfektioniert geliefert oder können mittels CAD/CAM-Verfahren und Presstechnik individuell aus Vollkeramik hergestellt werden. Die patientenspezifische, individuelle Gestaltung des Abutments verbessert die Weichgewebsunterstützung und optimiert den Übergang zwischen der runden Implantatschulter und der anatomischen Zahnform (Emergenzprofil). Bei einer möglichen Rezession des Weichgewebes halten zahnfarbene Abutments die Zahnästhetik aufrecht.

Die Verbindung zwischen Enossalpfeiler aus Titan und vollkeramischen Abutments kann durch Verschraubung oder Verklebung erfolgen.

CAVE: Verschraubungen von Abutments sollten nur mit dem system-spezifischen Drehmoment auf den Implantaten durchgeführt werden.

Nach Verschluss des Schraubeneingangs mit einem provisorischen Kompositmaterial oder Guttapercha sollten die vollkeramischen Kronen und Brücken entsprechend der für die Befestigung geltenden Regeln verankert werden. Bei der Verwendung einer Titan-Hülse, die in das Titan-Enossalteil eingreift und von einem individuellen ZrO₂-Aufbau ummantelt wird, wird das Risiko der Zugspannung umgangen, die bei direkter Keramikverschraubung entstehen würde.

Die Vorteile der individuellen Hybrid-Abutments, die mit den Kronen adhäsiv verbunden werden, sind:

- Mechanische Kompatibilität (Titanimplantat zur Titan-Klebebasis)
- Biologische Kompatibilität (Titan-Klebebasis zum Keramik-Abutment)
- Anatomisch individuelle Emergenz-Gestaltung
- Epigingivaler oder supragingivaler Randverlauf, kontrollierte Zementierung
- Ästhetische Gestaltung, auch bei ungünstiger Implantatposition.

Einteilige Zirkonoxid-Abutments (monolithisch)

Diese Abutments werden ausschließlich zentral auf industriellen Fräsanlagen gefertigt, um die erforderliche Anschlussgeometrie zum Implantatpfeiler exakt herzustellen. Eine Nachbearbeitung im ZT-Labor ist nicht mehr erforderlich. Einteilige Zirkonoxid-Abutments ohne Zwischenstruktur bieten den Vorteil, dass sich keine Klebe- und Fügmaterialien im Sulkus befinden.

Alle Implantat-Abutment-Verbindungen für Titanimplantate verfügen über eine Rotationssicherung. Konstruiert für metallische Suprastrukturen weisen sie scharfe Kanten auf, sind dünnwandig und konusartig geformt. Diese Geometrien sind prinzipiell aus Vollkeramik herstellbar, entsprechen aber nicht den keramischen Gestaltungsbedingungen.

CAVE: Die Verschraubung von Titanimplantat und Keramik-Abutment ist risikobehaftet, besonders der Schraubensitz. Durch das Verschrauben von Zirkonoxid auf Metall entsteht geometrieabhängig eine Zugspannung in der Keramik, die zum klinischen Versagen führen kann. Auch beim Verkleben können Spannungsspitzen zwischen Titan und Keramik auftreten.

Auch ein langer Kronenaufbau, geringe Implantatdurchmesser, geringe Wandstärken der Aufbauteile sowie scharfkantige Übergänge zwischen den Elementen der Rotationssicherung zählen zu den Risikofaktoren.

Die unterschiedlichen Festigkeiten von Titan und Zirkonoxid kann bei einer Schraubenlockerung zur Destruktion der Innengeometrie im Enossalpfeiler führen. Deshalb muss über die Art der Verbindung zwischen Implantat und Abutment (Verkleben vs. Verschrauben) sorgfältig entschieden werden.

Zementieren oder verschrauben

Die Befestigung der prothetischen Versorgung auf dem Implantat wird immer noch kontrovers diskutiert. Grundsätzlich zeigen zementierte Versorgungen mehr biologische Komplikationen als verschraubte Restaurationen. Hingegen neigen verschraubte Restaurationen durch die Perforation der Kaufläche eher zu technischen Komplikationen.

Während Einzelkronen und kleinere implantatgetragene Brücken meist auf Implantatniveau verschraubt werden, werden Ganzkieferversorgungen gewöhnlich auf Abutmentniveau verschraubt. Die Verschraubung von implantatgetragenen Einzelkronen auf Implantatniveau führt zu weniger Entzündungszellen in der periimplantären Mukosa, verglichen mit zementierten Kronen auf individuellen Abutments. Auch das Keimspektrum ist unterschiedlich; bei zementierten Restaurationen wurden im Sulkus mehr parodontitis-assoziierte Keime gefunden.

Bei Brücken stellt sich die Situation etwas komplexer dar. Werden Implantate miteinander verbunden, so strebt man generell einen passiven Sitz der Suprakonstruktion an. Durch die Zementierung kann die Passivierung unter Umständen einfacher erreicht werden, da über den Zementspalt eventuelle Ungenauigkeiten kompensiert werden können. Bei Röntgenkontrollen von zementierten Restaurationen fällt jedoch häufig auf, dass die Suprakonstruktion nicht wie angefertigt auf dem Abutment sitzt und dadurch ein Spalt erkennbar ist. Daher ist auch hier die Verschraubung zu bevorzugen, unter Umständen auch auf Abutmentniveau.

Implantatprothetik aus Vollkeramik

Verschraubte Suprastrukturen

Im Sulkus verbleibende Zementreste können iatrogene Entzündungen im periimplantären Gewebe auslösen. Zur Vermeidung dieses Risikos darf die Abutmentschulter nur leicht subgingival gelegt werden – alternativ können implantatgetragene Einzelkronen verschraubt werden. Dafür muss der Schraubenkanal okklusal offen liegen. Limitiert wird auch die Verschraubung durch die Implantatachse, wenn der Schraubenkanal labial im Frontzahnbereich platziert werden müsste.

Bei einer verschraubten Implantat-Einzelkrone repräsentiert das Abutment das Gerüst der Krone. Es muss so konstruiert werden, dass es als Gerüst die Verblendkeramik unterstützt. Hier ist die Individualisierung des Sekundärteils von Vorteil, um das Gerüst der zukünftigen Krone anzupassen. Damit Keramik-Abplatzungen verhindert werden, wird eine Verblendkeramik-Schichtstärke von maximal 1,5 mm empfohlen.

Die verschraubte Suprastruktur erleichtert den Austausch im Reparaturfall.

Nutzen der Zementierung:

Vorteile	Nachteile
– Vorgehen bei der Befestigung wie am natürlichen Zahn	– Potentielle Zementüberschüsse
– Keine Perforation der Kaufläche	– Techniksensitiv
– Universell einsetzbar	– Nicht entfernbar
	– Mehr Bestandteile
	– Ungünstigere biologische Situation

Quelle: Beuer

Nutzen der Verschraubung:

Vorteile	Nachteile
– Einfach entfernbar	– Schraubenzugang (mechanisch, ästhetisch, funktionell)
– Eingliederung einfach und schnell	– Teilweise komplizierter in der Herstellung
– Kein biologisches Risiko	– Nicht universell einsetzbar
– Vorteilhaftes Keimpektrum	

Quelle: Beuer

Festsitzend oder herausnehmbar

Die Frage, ob Implantat-Suprastrukturen herausnehmbar oder festsitzend gestaltet werden sollen, lässt sich nicht pauschal beantworten. Betrachtet man die funktionellen Aspekte, so können starr gelagerte, herausnehmbare Versorgungen gegenüber festsitzenden Versorgungen als gleichwertig angesehen werden.

Im stark reduzierten Restgebiss stellt sich häufig die Frage, ob wenige eventuell noch vorhandene Restzähne in eine Versorgung integriert werden sollen oder nicht. Werden Restzähne erhalten, landet man häufig bei herausnehmbaren, doppelkronenverankerten Versorgungen, die technisch anspruchsvoll und kostenintensiv sind. Eine rein implantatgetragene, festsitzende Lösung auf einer Minimalanzahl von Implantaten ist meist deutlich preiswerter. Im Oberkiefer entscheidet hier vor allem die Ästhetik, ob eine herausnehmbare Lösung das bessere Ergebnis bringt – nämlich dann, wenn der Patient beim Lachen den Übergang zwischen künstlichem Zahnfleisch (rosefarbige Keramik) und Mukosa zeigt. Hier bringt bei herausnehmbaren Versorgungen der bukkale Schild klare ästhetische Vorteile.

Die Mundhygiene des Patienten ist ein weiterer, entscheidender Faktor, da die großflächige Bedeckung der Mukosa und die schwere Zugänglichkeit der Implantate die Hygienemöglichkeit des Zahnersatzes oft stark einschränkt.

Entscheidet man sich für herausnehmbaren Zahnersatz, dann ist der Erhalt zumindest eines letzten, natürlichen Pfeilzahn sinnvoll. Durch die Sensibilität des noch vorhandenen Parodontalspalts werden bei diesen Arbeiten weniger technische Komplikationen beschrieben als bei rein implantatgetragenen, herausnehmbaren Versorgungen.

Abutments aus Zirkonoxidkeramik

Für Zirkonoxid-Abutments (3Y-TZP) stehen heute folgende Ausführungen zur Wahl:

- Konfektionierte Abutments mit einer zentralen, metallischen Halteschraube
- individuell im CAD/CAM-Verfahren gefertigte Abutments
- zweiteilige (Hybrid)Abutments, bei denen die Enossalverbindung über eine Titanhülse hergestellt wird, die mit einem Zirkonoxid-Abutment (Überwurfteil) verklebt wird.

Der Vorteil der virtuellen Konstruktion liegt in der großen Varianzbreite des Designs. Es können zusätzliche Halteelemente in die Konstruktion der Suprastruktur integriert werden.

Werkstoffe

- Abutments: Zirkonoxid (3Y-TZP) oder Lithiumsilikat, auf Titanbasis geklebt. ZrO_2 ebenso bei fehlender Titanbasis, wenn das Abutment direkt mit dem Enossalteil verschraubt wird
- Werkstoff für Kronen: Silikatkeramik, Lithiumsilikat, zirkonoxidverstärktes Lithiumsilikat, monolithisches Zirkonoxid (3Y-, 4Y-, 5Y-TZP)
- Für Brücken: Lithiumsilikat (3-gliedrig anterior bis 2. Prämolare), Zirkonoxid (3Y-TZP)
- Zur Verblendung: Aufbrennkeramik mit entsprechendem WAK (Wärmeausdehnungskoeffizient). Alternative: Multilayer-Verblendung, im CAD/CAM-Verfahren ausgeschliffene Verblendung (z. B. Rapid Layer), Befestigung auf dem Gerüst mit Fügekeramik (IPS e.max CAD Crystal, Ivoclar) oder Befestigungskomposit
- Die Auswahl des Werkstoffs richtet sich nach Belastung und Konstruktionsart (Einzelzahn- oder Brücken-Konstruktion).

Werkstoffe für Suprastrukturen

Der Durchtrittsbereich durch die Weichgewebe lässt sich mit keramischen Materialien ästhetisch deutlich besser gestalten als vergleichsweise mit metallischen Abutments. Hier gibt es die weit verbreitete

Möglichkeit, auf einer CAD/CAM-Klebebasis mit keramischen Werkstoffen zu arbeiten, die entweder mit Komposit oder Glaskeramik miteinander verbunden werden. Eine andere Möglichkeit ist das einteilige, keramische Abutment (meist aus Zirkonoxid); hier können dünne Wandstärken und die unterschiedlichen Materialeigenschaften von Titan und Zirkonoxid klinische Risiken enthalten.

Als geeignete Materialien für die Suprakonstruktion haben sich hochfeste Glaskeramiken für Einzelzahnkronen bewährt. Deren Festigkeit ist ausreichend für die auftretenden Kaukräfte. Das Implantat und das Abutment aus Zirkonoxid bieten eine höhere Stabilität.

Für implantatgetragene Brücken gibt es bisher noch wenig klinische Daten. Allerdings scheinen monolithische Zirkonoxidbrücken im Seitenzahnbereich derzeit das beste klinische Konzept zu bieten. Hingegen enthalten Keramikimplantate mit Suprastrukturen aus verblendetem Zirkonoxid im Seitenzahnbereich immer noch ein klinisches Risiko.

Bedingungen und Optionen

- Optimale Einschubrichtung muss geschaffen werden
- Emergenzprofil wird vom Abutment ausgebildet, so dass der Kronenrand kontrollierbar isogingival gelegt werden kann
- Vollkeramische Primärkronen (3Y-TZP) und primäre Stegkonstruktionen für Suprastrukturen, auch mit endständigen Geschieben oder Riegeln, sind technisch herstellbar; es fehlen jedoch Langzeitdaten
- Mindestschichtstärken der Keramik dürfen nicht unterschritten werden
- Schraubenkanal limitiert die individuelle Formgebung
- Schraubenaufgabe ist eine wesentliche Schwachstelle
- Spannungsfreie Passung im Mund durch intraorale Verklebung

Implantatprothetik aus Vollkeramik

- Okklusion muss sorgfältig eingeschliffen werden; ein kurzfristiges Recall nach Insertion der Restaurationen zur Okklusionskontrolle ist äußerst sinnvoll.

Präparation

In die Implantatbrücke einbezogene Restzähne als mittragende Pfeiler werden präpariert wie unter Frontzahn- und Seitenzahnkronen beschrieben (Seite 48 und 103). Für die Primärkronen ist ausreichender Raum erforderlich.

Implantat-Abutments, implantatgetragene Kronen und Brücken aus Vollkeramik



Vollkeramische Implantat-Enossalteile aus ZrO_2 .

Abformtechnik

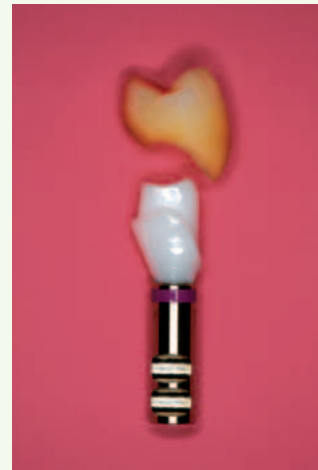
Die Abformtechnik für Keramik-Abutments bedingt gegenüber anderen Abutment-Werkstoffen keine andere Vorgehensweise.

Die Implantatposition wird über konfektionierte Abformpfosten in die Abformung übertragen. Mittels auf die Abformpfosten aufgeschraubter Modellanalogue (Modellimplantate) wird diese Position in das Modell überführt. Die Abformpfosten können mittels Kunststoff individualisiert werden, um das ausgeformte Weichgewebe mit abzuformen. Die Abformung der Abformpfosten kann auch digital mit dem Intraoralscanner (Handkamera) erfolgen.

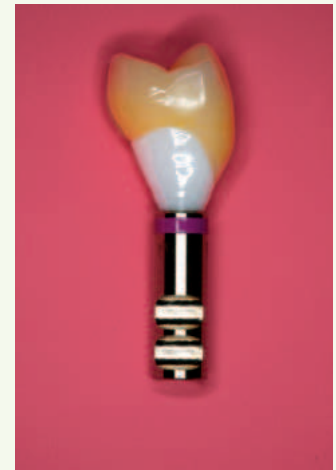
Gerüsterstellung

Die Arbeitsschritte sind abhängig vom ausgewählten Keramikwerkstoff und dem Fertigungssystem:

- Formschleifen der vorgefertigten Abutments; auf einheitliche Einschubrichtung achten
- Fertigung der Kronen und des Brückengerüsts aus Keramik.



Titanaufbauteil, individualisiertes ZrO_2 -Abutment und vullanatomisch gepresste Krone aus Lithiumdisilikat.



Abutment und Krone zusammengefügt. Nach dem Verschrauben im Mund erfolgt die Verklebung der Krone.

Quelle: Kern

Die Verbinderflächen zu den Brückengliedern dürfen folgende Flächen nicht unterschreiten:

- Bei Zirkonoxidkeramik (3Y-TZP) 9 mm².

Bei weitspannigen Brücken ist auf eine Verstärkung der Verbinder zu achten, besonders bei den ungestützten Zwischengliedern.

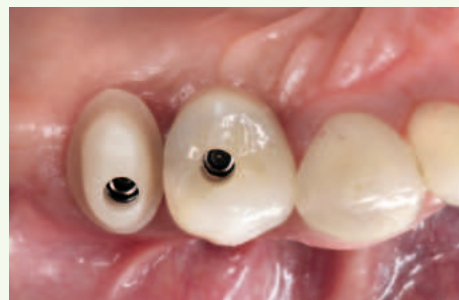Die Mindestwandstärken der Kronenkappen sind:

- Bei Zirkonoxidkeramik (3Y-TZP) okklusal 0,5–0,8 mm, zirkulär 0,4–0,7 mm
- Bei Lithiumsilikat und zirkonoxid-verstärkter Lithiumsilikatkeramik 0,8 mm
- Die Schichtstärke der Verblendkeramik sollte gleichmäßig sein und 1,5 mm nicht überschreiten.

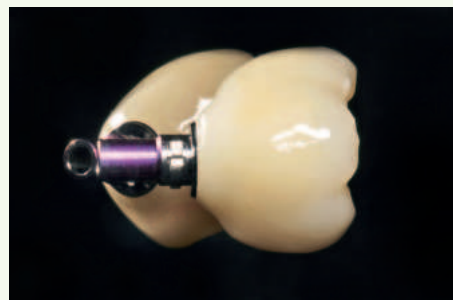Ansonsten gelten die gleichen Bedingungen wie unter Frontzahnkronen und Seitenzahnkronen (Seite 47 und 103) beschrieben.

Einprobe

Ein im Labor individualisiertes Abutment sollte vor der weiteren Bearbeitung einprobiert werden. Dadurch können ggfs. Abweichungen zur Modellsituation ausgeschlossen werden.



Hybridabutment (distale Restauration) sowie Hybrid-Abutmentkrone (mesiale Restauration), jeweils hergestellt aus Lithiumdisilikat und mit Titanbasis (s. auch Abbildung rechts) verklebt. Das Hybridabutment kann nun wiederum mit einer Restauration aus Lithiumdisilikat oder einem anderen Material versorgt werden.



Hybrid-Abutmentkrone extraoral, verklebt mit Titanbasis.

Quelle: Reich

Einprobe des Kronengerüsts: Die Krone muss rotationsfrei auf dem Stumpf sitzen. Zur Prüfung der Passgenauigkeit ist die Kontrollabformung mit einem dunklen, dünnfließenden Silikon geeignet.

Eingliederung

Die Befestigung der Suprastruktur erfolgt mittels Zementierung auf dem Abutment.

Klinische Bewährung

Während für vollkeramische Abutments aus Zirkonoxid (3Y-TZP) klinische Daten über eine gute mittel- bis langfristige Bewährung vorliegen, stehen solche Daten für Abutments und Hybrid-Abutmentkronen aus Lithiumsilikat noch aus.

Implantatprothetik aus Vollkeramik

Literatur

Beuer F, Edelhoff D et al.: Moderne Wege zum Implantat-Abutment. Zahnärztl Mitteil; 20: 54-63 (2012)

Beuer F, Schweiger J: Metallfreie Konzepte für Einzelzahn-Implantate. Springer Verlag, Freier Zahnarzt; 6: 74-81 (2013)

Eschbach S, Ebert A, Hedderich J, Kern M: Retention von geklebten Zirkonoxidkeramikhülsen auf Titanimplantatpfosten. Implantol; 15: 417-426 (2007)

Harder S, Kern M: Klinische Einflussgrößen auf den Erfolg von Verschraubungen in der Implantatprothetik. Implantol; 23: 151-157 (2015)

Harder S, Wolfart S, Kern M: Einzelimplantatversorgung mit individuell gefrästen Zirkonoxidkeramik-Abutments. Implantol; 19: 289-297 (2011)

Harder S, Kern M: Survival and complications of computer aided-designed and computer-aided manufacturing vs. conventionally fabricated implant-supported reconstructions: A systematic review. Clin Oral Implants Res; 20(Suppl 4): 48-54 (2009)

Harder S, Wiltfang J, Kern M: Prothetische Versorgung distaler Freundsituationen mit dentalen Implantaten zur Vermeidung herausnehmbaren Zahnersatzes. Quintessenz; 60: 1305-1318 (2009)

Harder S, Kern M: Klinische Einflussgrößen auf den Erfolg von Verschraubungen in der Implantatprothetik. Implantol 23, 151-157 (2015)

Linkevicius T, Puisys A, Vindasiute E, Linkeviciene L, Maslova N, Apse P: Do cement remnants always lead to peri-implant disease? A retrospective case analysis. Clin Oral Implants Res; 24(11): 1179-1184 (2013)

Linkevicius T, Vindasiute E, Puisys A, Linkeviciene L, Maslova N, Puriene A: The influence of the cementation margin position on the amount of undetected cement: A prospective clinical study. Clin Oral Implants Res; 24: -76 (2013)

Magne P, Paranhos MP, Burnett LH jr, Magne M, Belsler UC: Fatigue resistance and failure mode of novel-design anterior single-tooth implant restorations: Influence of material selection for type III veneers bonded to zirconia abutments. Clin Oral Implants Res; 22: 195-200 (2011)

Mehl C, Becker ST, Acil Y, Harder S, Wiltfang J, Dabbagh-Afrouz A, Buhr W, Kern M: Impact of vertical loading on the implant-bone interface. Clin Oral Implants Res; 24(8): 949-956 (2013)

Mehl C, Harder S, Schwarz D, Steiner M, Vollrath O, Kern M: In vitro influence of ultrasonic stress, removal force preload and thermocycling on the retrievability of implant-retained crowns. Clin Oral Implants Res; 23: 930-937 (2012)

Mehl C, Harder S, Wolfart S, Kern M: Retrievability of implant-retained crowns following cementation. Clin Oral Implants Res; 19: 1304-1311 (2008)

Nothdurft FP, Doppler KE, Erdelt KJ, Knauber AW, Pospiech PR: Fracture behavior of straight or angulated zirconia implant abutments supporting anterior single crowns. Clin Oral Investig; 15: 157-163 (2011)

Nothdurft FP, Merker S, Pospiech PR: Fracture behavior of implant-implant and implant-tooth supported all-ceramic fixed dental prostheses utilising zirconium dioxide implant abutments. Clin Oral Investig; 15: 89-97 (2011)

Implantatgetragene Keramikkronen

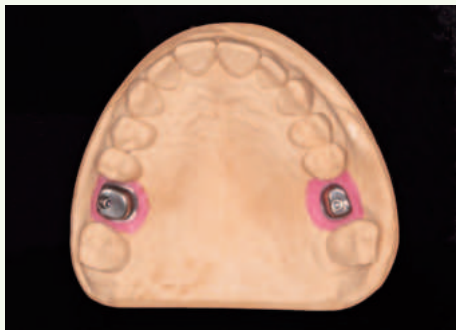

Abb. 1: Enossal verschraubte Titan-Abutments zur Aufnahme von Keramikkrone, regio 16 und 26.

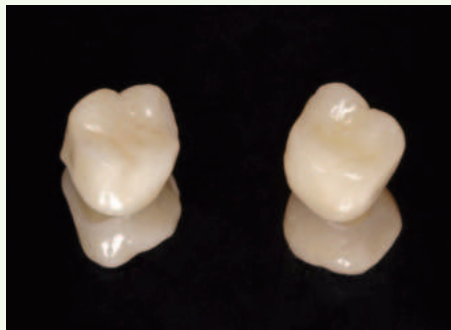

Abb. 2: Kronen aus Lithiumdisilikat (IPS e.max Press).

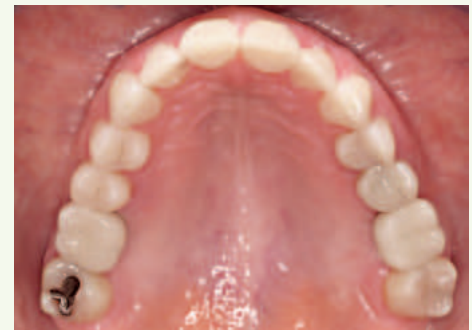

Abb. 3: Okklusale Ansicht nach Eingliederung (adhäsive Befestigung) der Adhäsivkronen. Quelle: Yazigi

Obermeier M, Ristow O, Erdelt K, Beuer F: Mechanical performance of cement- and screw-retained all-ceramic single crowns on dental implants. Clin Oral Investig; 22(2): 981-991 (2018)

Riemann M, Wachtel H, Beuer F, Bolz W, Schuh P, Niedermaier R, Stelzle F: Biologic and technical complications of implant-supported immediately loaded fixed fullarch prostheses: An evaluation of up to 6-years. Int J Oral Maxillofac Implants; 34(6): 1482-1492 (2019)

Rinke S: Keramikabutments. In: Vollkeramik – ein Praxiskonzept. Quintessenz Berlin; 145-170 (2012)

Sailer I, Mühlemann S, Zwahlen M, Hämmerle CH, Schneider D: Cemented and screw-retained implant reconstructions: a systematic review of the survival and complication rates. Clin Oral Implants Res; 23(Suppl 6): 163-201 (2012)

Schubert O, Güth JF, Beuer F, Nold E, Edelhoff D, Schweiger J: Double crown rescue concept: clinical and dental technical workflow. Int J Comput Dent; 23(3): 281-292 (2020)

Stein-Lausnitz M, Nickenig HJ, Wolfart S, Neumann K, Stein-Lausnitz A, Spies BC, Beuer F: Survival rates and complication behaviour of tooth implant-supported, fixed dental prostheses: A systematic review and meta-analysis. J Dent.; 88: 1031067 (2019)

Wolfart S, Kern M: Optimierung der periimplantären Weichteilästhetik mit Provisorien. Implantol; 16: 171-182 (2008)

Wolfart M, Wolfart S, Kern M: Retention forces and seating discrepancies of implantretained castings after cementation. Int J Oral Maxillofac Implants; 21: 519-525 (2006)

Wolfart S, Kern, M: Zementieren von implantatgetragenen Restaurationen. Implantol 23, 161-172 (2015)

Zembic A, Philipp AO, Hämmerle CH, Wohlwend A, Sailer I: 11-years follow-up of a prospective study of zirconia implant abutments supporting single all-ceramic crowns in anterior and premolar regions. Clin Implant Dent Relat Res; 17: e417-426 (2015)

Implantatgetragene, monolithische Brücke aus Zirkonoxid

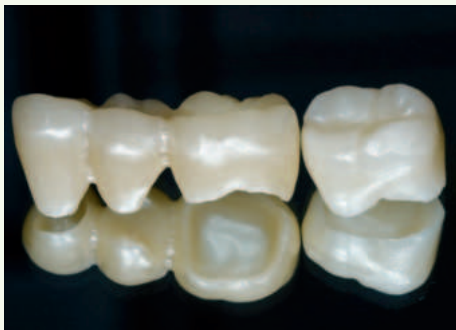

Abb. 1: Implantatbrücke im OK 25-27; Krone 24 im UK. Werkstoff: Monolithisches Zirkonoxid 3Y-, 5Y-TZP (IPS e.max ZirCAD MT Multi).

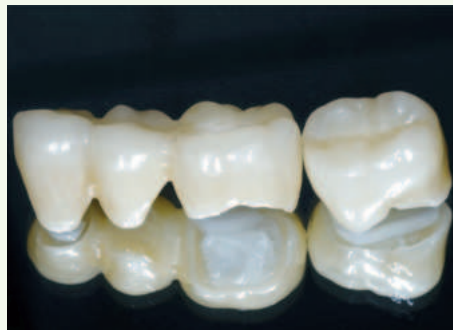

Abb. 2: Glasur farbaktiviert (Ivocolor).

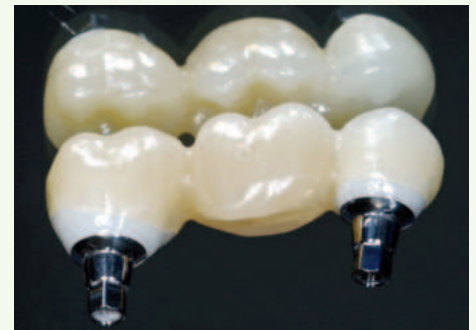

Abb. 3: Implantatgetragene OK-Brücke 25-27. Implantatregio 15 und 17 (Camlog Isy). Geführte Implantation, um Implantatachsen zur Zahnachse auszurichten. Individuelle Abutments aus Zirkonoxid (inCoris Meso), verklebt (Multilink Implant) auf T-Base (Camlog). Oberflächen der T-Basen sandgestrahlt und konditioniert (Monobond Plus), Abutments poliert, Brücke verklebt (SpeedCem transparent).

Quelle: Schneider