Vollkeramische Adhäsivbrücken heute

Die in den 1980er Jahren aufkommenden metallkeramischen Adhäsivbrücken wurden weltweit unter dem Begriff Marylandbrücke bekannt und unter dem Titel „Maryland-Brücke"- die alternative Brücke, bereits in der ersten Ausgabe der ZMK HEUTE besprochen. Wie erfolgte seitdem die Weiterentwicklung dieser Versorgungsart bis hin zur vollkeramischen Adhäsivbrücke? In folgenden Beitrag werden diese weitere Entwicklung und der aktuelle Stand in der Adhäsivprothetik vorgestellt: die einflügelige vollkeramische Adhäsivbrücke mit einem Gerüst aus Zirkonoxidkeramik im Frontzahnbereich.

In der heutigen Zeit nehmen in der Zahnheilkunde die Begriffe Ästhetik und minimalinvasive Restauration einen immer höheren Stellenwert bei der Versorgung mit Zahnersatz ein. Patienten fragen zunehmend nach Möglichkeiten, Zahnlücken auch ohne substanzverschleißende Präparationen für Brückenversorgungen oder operative Eingriffe am Knochen, wie bei einer Implantation, ästhetisch anspruchsvoll zu versorgen. Hinzu kommt, dank der in den letzten Jahrzehnten deutlich verbesserten Prophylaxe in Kindergärten, Schulen und vor allem den Zahnarztpraxen, eine stetig steigende Zahl von Patienten mit Einzelzahnlücken bei sonst kariesfreien Nachbarzähnen auch im fortgeschrittenen Lebensalter.

Einflügelige vollkeramische Adhäsivbrücken stellen hierbei vor allem bezüglich Ästhetik, Minimalinvasivität und Biokompatibilität eine vorteilhafte alternative Versorgungsmöglichkeit dar. Zusätzlich weisen einflügelige vollkeramische Adhäsivbrücken viele weitere Vorteile auf, wie fehlendes Risiko einer Pulpairritation, geringe Kosten, nicht notwendige Anästhesie, den Erhalt konventioneller Versorgungsalternativen, die Anwendbarkeit bei Jugendlichen vor Abschluss des Kieferwachstums, geringe Kariesgefahr (unbemerktes Lösen eines Klebeflügels nicht möglich), kein unphysiologisches Verblocken von Nachbarzähnen, eine vereinfachte Präparation und approximal verbesserte Ästhetik gegenüber mehrflügeligen Brücken, da nur in einem Approximalraum ein Verbinder mit entsprechender Höhe benötigt wird. Ihre langfristige Bewährung ist inzwischen nachgewiesen[6,19] und ist bei adäquatem klinischem Vorgehen mit der Überlebensrate von konventionellem Brückenersatz vergleichbar. Trotz der wissenschaftlichen Anerkennung von Frontzahn-Adhäsivbrücken aus hochfesten Keramiken[10] konnten sich diese jedoch in vielen Praxen noch nicht durchsetzen.

Dr. Martin Sasse
1995 bis 1998 Ausbildung zum Industriemechaniker
1998 Berufstätigkeit als Industriemechaniker
1998 bis 2003 Studium der Zahnheilkunde in Kiel
2003 Zahnärztliche Approbation
Seit 2004 Wissenschaftlicher Angestellter der Klinik für Zahnärztliche Prothetik, Propädeutik und Werkstoffkunde am Universitätsklinikum Schleswig-Holstein, Campus, Kiel
2005 Promotion

Entwicklung | Schon Mitte der 1970 Jahre wurden erste Versorgungen von Einzelzahnlücken im Frontzahnbereich durch adhäsiv befestigte Brücken mit Metallgerüst beschrieben[4,16]. Es folgte 1980 die Vorstellung von metallkeramischen Adhäsivbrücken im Seitenzahnbereich[13]. In Kombination mit der elektrolytischen Ätzung als Metallkonditionierung[14] wurden metallkeramische Adhäsivbrücken dann weltweit als so genannte Maryland-Brücken bekannt. Über sie wurde bereits in der Erstausgabe dieser Zeitschrift berichtet[18]. Im allgemeinen Sprachgebrauch werden Adhäsivbrücken aller Art bis heute oft noch als Maryland-Brücken bezeichnet, obwohl diese Bezeichnung nicht generell als fachlich korrekt zu betrachten ist, da es sich nicht um elektrolytisch geätzte zweiflügelige metallkeramische Adhäsivbrücken handelt.

Bereits in den frühen achtziger Jahren wurden schon Freiend-Adhäsivbrücken beschrieben[3] und es zeigten sich bei den klassischen zweiflügeligen, mit Metallgerüst gefertigten Adhäsivbrücken nicht selten Komplikationen durch Loslösung eines der Klebeflügel, welche versuchsweise durch Abtrennen des gelösten Flügels in Freiendbrücken umgewandelt wurden[17] und somit klinisch voll funktionsfähig in situ verbleiben konnten. Ein Hauptnachteil metallkeramischer Adhäsivbrücken bestand jedoch darin, dass das Metallgerüst insbesondere an

Frontzähnen dunkel durchschien, wodurch der Pfeilerzahn einen grauen Farbton und eine geringere Transluzenz bekam.

Anfang der neunziger Jahre folgte dann mit der Weiterentwicklung der Dentalkeramiken die erste Beschreibung von vollkeramischen Adhäsivbrücken aus der glasinfiltrierten Aluminiumoxidkeramik In-Ceram (Vita Zahnfabrik, Bad Säckingen)[11]. Diese boten eine verbesserte Ästhetik bei sehr hoher Biokompatibilität, zeigten im klinischen Verlauf aber ebenfalls vereinzelt Komplikationen, meist durch Frakturen im approximalen Verbinder zwischen Brückenglied und einem der beiden Flügel[14]. Auch bei diesen Brücken blieb die klinische Funktion nach Abtrennen des frakturierten Flügels in der Regel langfristig erhalten. Als Konsequenz aus den oben genannten Misserfolgen bei zweiflügeligen Adhäsivbrücken und den positiven Erfahrungen mit den frakturierten und abgetrennten in situ verbliebenen Restaurationen folgte daraufhin 1997 die Vorstellung der einflügeligen vollkeramischen Adhäsivbrücke aus In-Ceram-Keramik[9], welche im klinischen Verlauf sogar bessere Überlebensraten zeigte als die zweiflügeligen Adhäsivbrücken aus In-Ceram-Keramik[6].

Die höhere Überlebensrate von einflügeligen gegenüber zweiflügeligen Adhäsivbrücken zeigte sich auch noch in weiteren Studien[1,2,5,15,19]. Mit der Entwicklung der Zirkonoxidkeramik und geeigneter Bearbeitungstechniken für die dentale Anwendung bot sich schließlich ein neues Gerüstmaterial mit nochmals deutlich erhöhter Bruchfestigkeit zur Herstellung vollkeramischer Adhäsivbrückengerüste. Den aktuellen Stand der Entwicklung in der Adhäsivprothetik stellen daher im Frontzahnbereich die einflügeligen vollkeramischen Adhäsivbrücken mit einem Gerüst aus Zirkonoxidkeramik dar, um die es auch in diesem Beitrag gehen soll.

Indikationsstellung | Erster und wichtiger Schritt vor einer adhäsivprothetischen Versorgung ist die korrekte Indikationsstellung, da bei dieser die Möglichkeit der Versorgung sowie eine möglicherweise notwendige Vorbehandlung beurteilt werden.

Klassische Indikation für eine einflügelige Adhäsivbrücke (Abb. 1) ist die Einzelzahnlücke im Frontzahnbereich (Abb. 2 u. 3). Hierbei sollte im Regelfall der vitale Pfeilerzahn karies- und füllungsfrei sein und keine bzw. nur geringe Schmelzabrasionen aufweisen, zum Gegenkiefer den notwendigen Platz für Gerüst und Klebefuge von etwa 0,8 mm bieten und keine störenden Pro- oder Laterotrusionsflächen aufweisen. Der Pfeilerzahn muss über eine ausreichende, für die Klebung nutzbare Schmelzfläche verfügen, wobei kleine Füllungen, die sich mit dem Gerüst vollständig bedecken lassen, einbezogen werden können.

Abb. 1: Einflügelige Adhäsivbrücke mit einem Zirkonoxidgerüst (Fall 1, Behandler: Dr. M. Sasse).

Abb. 2: Ausgangssituation mit fehlendem Zahn 41 und Zustand nach WSR sowie daraus resultierendem Knochendefekt (Fall 1).

Abb. 3: Situation nach Versorgung mit der vollkeramischen einflügeligen Adhäsivbrücke an Zahn 42 zum Ersatz von 41 (Fall 1).

Im Unterkiefer-Frontzahnbereich sind Bisslage und Okklusion in der Regel von untergeordneter Bedeutung für die Indikationsstellung. Im Oberkiefer-Frontzahnbereich sind sie hingegen äußerst wichtige Faktoren. Vor allem bei einem tiefen Biss mit einem vertikalen Overbite von mehr als 3 mm mit physiologischen Okklusionskontakten muss eine kieferorthopädische Protrusion des Pfeilerzahnes und eventuell auch eines oder mehrer Nachbarzähne in Erwägung gezogen werden. Da viele jugendliche Patienten mit Nichtanlagen der lateralen oberen Schneidezähne sowieso in kieferorthopädischer Behandlung sind, kann der Platz für die Klebeflügel häufig im Rahmen der regulären kieferorthopädischen Therapie ohne großen zusätzlichen Aufwand geschaffen werden. Bei einem nur geringfügigen Platzmangel kann der benötigte Platz auch durch die Schmelzpräparation geschaffen werden, wobei dann keine ausgeprägte Schmelzabrasion vorliegen darf. Diese Möglichkeit ist allerdings stark eingeschränkt, da die spätere Präparation unter keinen Umständen bis ins Dentin verlaufen darf.

Des Weiteren sollte auch das Platzangebot bei Pro- und Laterotrusion im Bereich des späteren Brückengliedes überprüft werden, damit die geplante inzisale Länge ohne unerwünschte dynamische Okklusionskontakte auf dem Brückenglied erreicht werden kann. Hier muss gegebenenfalls ein Aufbau der Eckzahnführung mit Komposit oder einem palatinalen Keramikveneer in Erwägung gezogen werden. Da parafunktionelle Belastungen im Bereich der Adhäsivbrücke das Misserfolgsrisiko erhöhen, müssen diese bei der Indikationsstellung und Behandlung berücksichtigt werden.

Ungünstige ästhetische Ergebnisse sind bei Zahnfehlstellungen und bei

Lücken zu erwarten, die breiter oder schmaler als die fehlende Zahnkrone sind. Auch hier kann eine kieferorthopädische Vorbehandlung oder eine Verbreiterung eines Nachbarzahnes mittels Komposit eine adäquate Ausgangssituation für die Versorgung mit einer Adhäsivbrücke schaffen. Wichtig ist nach genannter erfolgter Vorbehandlung die sichere Retention der Zähne bis zur Eingliederung der definitiven prothetischen Versorgung beispielsweise durch eine grazil gestaltete Interimsprothese oder eine kieferothopädische Platte mit Pontic-artiger Gestaltung des Brückengliedes.
Einflügelige Adhäsivbrücken zum Ersatz fehlender Frontzähne, z. B. bei traumatischem Zahnverlust, können auch schon bei Kindern und Jugendlichen im Wechselgebiss eingegliedert werden, da wegen der fehlenden Verblockung von Zähnen keine negative Beeinflussung des Wachstums stattfindet. Eine Altersgrenze für die Behandlung mit einflügeligen Adhäsivbrücken besteht somit nicht.

Klinisches Vorgehen | Anamnese, Befund und Diagnose | Eine umfassende Befundaufnahme, Diagnostik und Planung bildet die Grundlage jeder adhäsivprothetischen Therapie. Dabei wird vor der endgültigen Planung nochmals die Indikation überprüft und eine bisher durchgeführte (beispielsweise kieferorthopädische) Vorbehandlung reevaluiert. Weiterhin werden arbiträr montierte Studienmodelle hergestellt, um die Platzverhältnisse in statischer und dynamischer Okklusion genau zu beurteilen, ein diagnostisches Wax-up anzufertigen und eine diagnostische Präparation durchzuführen.
Besonderes Augenmerk sollte man auch im Rahmen der Befundung auf die vestibulären Knochen- und Weichgewebsverhältnisse legen. Bereits hier sollte eine Evaluation hinsichtlich der später möglichen Ausformung der Brückengliedauflage erfolgen (Abb. 4).

Vorbehandlung | Bei der präprothetischen Vorbehandlung gibt es zu-

Abb. 4: Ausgangssituation einer 17-jährigen Patientin mit provisorisch eingeklebtem Prothesenzahn 12. Auffällig ist die große Differenz des Weichgewebeniveaus im Vergleich regio 12 zu 22 (Fall 2, Behandler: Dr. M. Sasse).

sätzlich zu dem normalen Behandlungsspektrum wie bei konventionellen Versorgungen einige wichtige Schwerpunkte. An erster Stelle sind dabei kleinere kieferorthopädische Maßnahmen zur Einstellung der Lückenbreite oder des palatinalen Platzangebotes zu nennen. Um das vorhandene Schmelzangebot optimal nach zervikal hin auszunutzen und den Rand des Flügels dabei weiterhin supragingival zu positionieren, kann gegebenenfalls eine Pfeilerverlängerung zum Beispiel durch Gingivektomie sinnvoll sein.
Eine chirurgische Optimierung der Brückengliedauflage mittels Gingivoplastik ist vor allem im Oberkieferfrontzahnbereich häufig indiziert. Weiterhin kann bei oft anzutreffenden horizontalen Defekten aufgrund einer Kammatrophie abhängig von deren Ausdehnung die Erwägung eines kleinen Rolllappens oder eines subepithelialen Bindegewebstransplantates sinnvoll sein. So wird eine ästhetische und hygienefähige Gestaltung der Zwischengliedauflage ermöglicht.

Wax-up und Probepräparation | Nach erfolgter Planung und Herstellung von Studienmodellen wird auf selbigen ein Wax-up erstellt. Dieses sollte mittels einer Kunststoffschablone abnehmbar gestaltet werden, damit es später auch am Patienten anprobiert werden kann (Abb. 5–7). Mithilfe des Wax-up kann dann im Bereich des Verbinders die maximale Ausdehnung der Schmelzpräparation nach labial festgelegt und eine Probepräparation am Modell durchgeführt werden. Außerdem können eventuell notwendige Korrekturen an den Nachbarzähnen mithilfe eines Silikonschlüssels vom Wax-up zum Patienten übertragen werden und dort mit Komposit umgesetzt werden. So wird oft erst eine optimale Gestaltung des Approximalkontaktbereichs, ein harmonischer Schneidekantenverlauf oder eine sichere Eckzahnführung ermöglicht.

Abb. 5: Ausgangssituation mit fehlendem Zahn 31 und eingesetzten Wax-up zur Anprobe und Kontrolle am Patienten (Fall 3, Behandler: Dr. M. Sasse).

Abb. 6: Ansicht von okklusal. Lingual an 41–43 ist die Kunststoffschablone zur Positionierung des Wax-ups zu erkennen (Fall 3).

Abb. 7: Detailansicht der Situation nach Versorgung mit der Adhäsivbrücke an 32 zum Ersatz von 31 (Fall 3).

Präparation und Abformung | Zunächst sollte das Wax-up am Patienten anprobiert und nochmals überprüft werden. Ist dies geschehen und sind keine weiteren Änderungen nötig, werden als Nächstes die orale sowie die der Lücke zugewandte approximale Fläche mit einem wasserfesten Filzstift und darauf die Okklusionskontakte mit Folie angefärbt. Dann kann im approximalen Bereich die maximale Ausdehnung der möglichen Präparation mithilfe des eingesetzten Wax-up oder mit Hilfe eines Silikonschlüssels vom Wax-up markiert werden. Dazu kann die Ausdehnung des approximalen Kontaktes mit einer Sonde als feine Linie im markierten Bereich angezeichnet werden (Abb. 8–10).

Abb. 8: Ausgangssituation mit fehlendem Zahn 32 und eingesetztem Wax-up zur Markierung der approximalen Ausdehnung am Patienten (Fall 4, Behandler: Dr. M. Sasse).

Abb. 9: Feine Markierung der approximalen Ausdehnung an 33, auch nach erfolgter Präparation noch zu erkennen (Fall 4).

Abb. 10: Ansicht der Situation nach Versorgung mit der Adhäsivbrücke an 33 zum Ersatz von 32 (Fall 4).

Die hartsubstanzschonende Präparation innerhalb des Schmelzmantels kann nun folgen. Aufgrund der Rigidität keramischer Adhäsivflügel werden in Analogie zu keramischen Verblendschalen keine retentiven Pfeilerzahnpräparationen benötigt, sondern es reicht das Anlegen zweier seichter Mulden, um eine eindeutige Positionierung der Brücke sicherzustellen[19]. Die Präparation für den Adhäsivflügel besteht aus einer oralen Veneerpräparation mit einer seichten Hohlkehle cervikal und einer inzisalen Abschlussstufe, einer Noppe im Bereich des Tuberculums und einer seichten approximalen Kastenpräparation (ca. 2 x 2 x 0,5 mm)[7] (Abb. 11). Diese Präparation bietet einen definierten Sitz der Restauration, ohne selbst mechanische Retention aufzuweisen, und berücksichtigt werkstoffkundliche Kriterien, indem der Verbinder am Übergang des Flügels zum Pontic durch die seichte Kastenpräparation verstärkt wird.

Zunächst wird die definierte äußere Begrenzung der Schmelzpräparation durch die sehr seichte Hohlkehlpräparation mit einem feinkörnigen Hohlkehldiamanten angelegt. Approximal bleibt die Präparation dabei hinter der angezeichneten Linie des Kontaktbereiches zurück (Abb. 12). Inzisal erfolgt dann die Begrenzung durch das Anlegen der inzisalen Abschlussstufe mit einem abgerundeten Stufenzylinder.

Abb. 12: Ansicht von approximal. Die Präparation bleibt hinter der angezeichneten Linie des Kontaktbereiches zurück, um ein ästhetisches Ergebnis zu erzielen.

Als nächstes wird mit einer Kugel (ø = 2 mm) eine Noppe im Bereich des Tuberculums hergestellt und die Kastenpräparation approximal mit einem feinkörnigen Hohlkehldiamanten durchgeführt. Scharfe Kanten und Übergänge werden dann schließlich mit einer feinkörnigen Knospe geglättet und mit dieser wird auch in den bisher noch nicht präparierten Anteilen der prospektiven Klebefläche der oberste Schmelzanteil (30–50 µm) abgetragen, wodurch ein verbesserter Klebeverbund zum Schmelz erreicht wird[20] (Abb. 13–15).

Nach der Präparation erfolgt die Abformung nach der Doppelmischmethode mit Polyätherabformmasse oder einem A-Silikon. Dabei kann es insbesondere bei offenen Approximalräumen sinnvoll sein, diese leicht von vestibulär auszublocken, um ein approximales Ausreißen im Bereich der Präparationsgrenze auf der dem Brückenglied abgewandten Seite zu verhindern. Diese Ausblockung im Approximalraum sollte aber nur minimal vorgenommen werden,

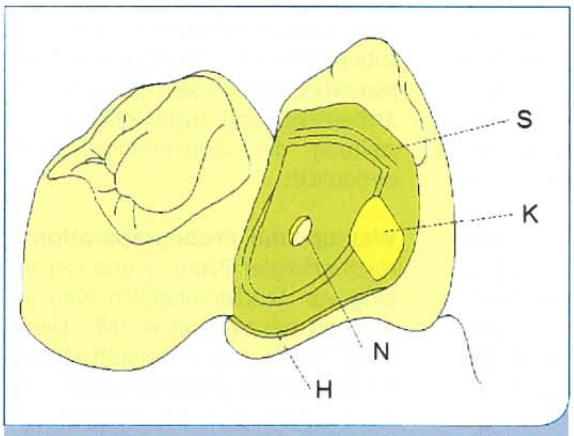

Abb. 11: Schematische Zeichnung der empfohlenen schmelzbegrenzten Adhäsivpräparation an Frontzähnen (Veneerpräparation farblich markiert, K = seichter Kasten, H = seichte Hohlkehle, S = feine Abschlussstufe, N = Noppe).

um dem Zahntechniker nicht die Information über Form und Textur der Nachbarzähne zu nehmen.

Eine provisorische Versorgung der präparierten Zähne ist zwar aufgrund des geringen und im Zahnschmelz lokalisierten Substanzabtrags nicht notwendig, die Position der Zähne sollte aber mit einer herausnehmbaren kieferorthopädischen Platte oder einer Interimsprothese gesichert werden. Selbige wird auch zum Ausformen der Brückengliedauflage genutzt (Abb. 16).

Abb. 13: Ausgangssituation eines 14-jährigen Patienten mit nicht angelegten oberen lateralen Incisivi (Fall 5, Behandler: Dr. M. Sasse).

Abb. 14: Ansicht von palatinal. Die Zähne 11 und 21 wurden jeweils für eine vollkeramische Adhäsivbrücke minimalinvasiv präpariert (Fall 5).

Abb. 15: Gesamtansicht der Situation nach Versorgung mit zwei Adhäsivbrücken an 11 und 21 zum Ersatz von 12 und 22 (Fall 5).

Nun kann mit üblichen zahntechnischen Fertigungstechniken das Gerüst aus Zirkonoxidkeramik hergestellt werden. Bewährt hat sich zur Herstellung von Adhäsivbrückengerüsten die Modellation durch den Techniker und anschließendes Scannen und Fräsen mit dem Cerec-System (Sirona, Bensheim). Es resultiert ein um 30 % vergrößertes Zirkonoxidkeramikgerüst (IPS e.max ZirCad, Ivoclar Vivadent, FL-Schaan oder YZ-Cubes, Vita Zahnfabrik, Bad Säckingen), was dann auf die Originalgröße

Abb. 16: Provisorische Versorgung einer 17-jährigen Patientin mittels einer herausnehmbaren kieferorthopädischen Platte in der Zahn 12 ersetzt ist. Zu beachten ist die massive Asymmetrie der roten Ästhetik im Vergleich regio 12 zu regio 22 (Fall 2).

Abb. 17: Anprobe eines aus Zirkonoxidkeramik gefertigten Gerüstes mit Klebeflügel an 11. Gerüst ist durch den Fit Checker leicht fixiert (Fall 2).

Abb. 18: Zustand nach Eingliederung einer vollkeramischen Adhäsivbrücke an 11 zum Ersatz von 12 (Fall 2).

dichtgesintert wird. Eine Gerüstmindestschichtstärke von 0,7 mm sollte dabei angestrebt werden und 0,5 mm sollten auf keinen Fall unterschritten werden.

Einproben | Bei der Gerüstanprobe (Abb. 17 u. 18) erfolgt die klinische Überprüfung der Passgenauigkeit mit einem Fließsilikon, bewährt hat sich hier Fit-Checker (GC Dental, Tokio, Japan). In dieser Sitzung sollte auch die Auswahl der Zahnfarbe mit dem Gerüst erfolgen. Zusätzlich sollte bei der Gerüstanprobe oder spätestens bei der darauffolgenden Rohbrandanprobe die endgültige Ausformung der Brückengliedauflage durchgeführt werden. Zu diesem Zweck wird die Gingiva im Bereich der Brückengliedauflage konditioniert (Abb. 19 u. 20) und die Situation durch Antragen von Wachs auf das Gerüst übertragen. Weiterhin wird die ponticartige basale Gestaltung des herausnehmbaren Provisoriums nochmals über-

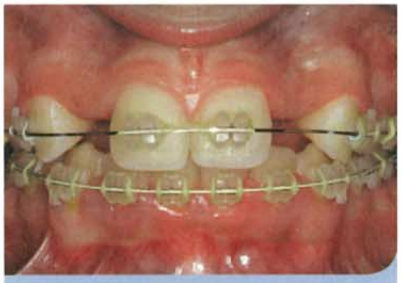

Abb. 19: Ausgangssituation einer 15-jährigen Patientin mit nicht angelegten oberen lateralen Incisivi und kieferorthopädischer Vorbehandlung (Fall 6, Behandler: Dr. M. Sasse).

Abb. 20: Zustand kurz nach Konditionierung der Brückengliedauflagen und erfolgter Präparation von 11 und 21 (Fall 6).

prüft und gegebenenfalls mit Komposit feinkorrigiert.
Nach zahntechnischer Herstellung der Verblendung werden dann bei der Rohbrandanprobe Passgenauigkeit, Approximalkontakt, Schleimhautauflage und Ästhetik überprüft. Eine Nachkonditionierung der Brückengliedauflage mit Wachs ist gegebenenfalls noch indiziert.

Eingliederung | Nach Fertigstellung der Adhäsivbrücke im Labor erfolgt die abschließende klinische Anprobe, bei welcher vor allem Passgenauigkeit, Approximalkontakt und Ästhetik nochmals kontrolliert werden.
Für die Konditionierung der Keramikklebefläche sind mechanochemische Verbundsysteme besonders geeignet. Bei Oxidkeramiken kommen, nach erfolgter Korundstrahlung und Ultraschallreinigung in Alkohol, Kleber mit speziellen adhäsiven Monomeren zur Anwendung[5].
Nach Anlegen des Kofferdams werden die Pfeilerzähne mit einem Prophylaxe-Pulverstrahlgerät gereinigt und anschließend getrocknet (Abb. 21). Dann folgt eine nochmalige Anprobe der Brücke, um zu überprüfen, ob sich die Adhäsivbrücke trotz Kofferdams einwandfrei positionieren lässt und welche Kraft aufgewendet werden muss, um den Widerstand des Kofferdams im Bereich des Brückengliedes zu überwinden. Dieser Schritt ist sehr wichtig, da alle vorherigen Anproben ohne Kofferdam erfolgten und es meist der Fall ist, dass sich die fertige Adhäsivbrücke mit Kofferdam erheblich schwieriger positionieren lässt als zuvor. Dies würde ohne diese erneute Anprobe unweigerlich zu einem deutlich erhöhten Risiko führen, die Brücke zu verzementieren.
Bei dieser Anprobe muss insbesondere auf den rundherum spaltfreien Sitz des Klebeflügels am Pfeilerzahn geachtet werden, da selbiger ein entscheidender Indikator für den korrekten Sitz der Adhäsivbrücke ist. Zu diesem Zweck kann es hilfreich sein, einen im Labor auf dem Modell hergestellten Zementierungsschlüssel zu verwenden, welcher inzisal auf den Nachbarzähnen abgestützt ist, das Brückenglied fasst und vor dem Pfeilerzahn endet, um beim Zementieren freien Zugang zum Klebeflügel zu gewähren.
In manchen Fällen kann es durch kleine Ungenauigkeiten vorkommen, dass ein im Labor hergestellter Zementierungsschlüssel ein exakt spaltfreies und sicheres Positionieren des Klebeflügels am Pfeilerzahn nicht ermöglicht. In diesen Fällen darf ein solcher Schlüssel keine Verwendung finden. Alternativ besteht jedoch die Möglichkeit, mit einem autopolymerisierendem Bis-Acrylat-Kunststoff intraoral einen solchen Zementierungsschlüssel neu herzustellen.
Die intraorale Herstellung eines solchen Schlüssels erfolgt durch manuelles Positionieren der Adhäsivbrücke und anschließendes Auftragen von autopolymerisierendem Bis-Acrylat-Kunststoff (bewährt: Luxabite, DMG, Hamburg) auf die Inzisalkanten des Brückengliedes und der Nachbarzähne auf der dem Flügel abgewandten Seite. Nach dem Aushärten des Kunststoffs finden die Entnahme, ein Zurückschleifen auf die nötige Ausdehnung und die Kontrolle der Passgenauigkeit des Zementierungsschlüssels statt.
Ist die letzte klinische Anprobe und die Kontrolle des Zementierungsschlüssels erfolgt, wird die Klebefläche des Zirkonoxidkeramikgerüstes durch Korundstrahlung konditioniert. Um einen Abtrag der an das Gerüst angrenzenden Verblendkeramik zu verhindern, wird vor dem Abstrahlen noch Kunststoff auf diese aufgetragen. Dann wird der Adhäsivflügel mit Filzstift markiert, um sicherzustellen, dass die Klebefläche vollständig abgestrahlt wird. Es folgen die Korundstrahlung mit 2,5 bar und eine anschließende Ultraschallreinigung in Alkohol.
Die Retentionsfläche des Zahnes wird mit 37%iger Orthophosphorsäure für 45–60 Sekunden angeätzt, anschlie-

Abb. 21: Zustand nach Reinigung und Trocknung der präparierten oberen Incisivi. Zu erkennen ist der seichte Kasten jeweils distal sowie die seichte Hohlkehle und die inzisale Abschlussstufe (Fall 6).

Abb. 23: Gesamtansicht der Situation nach Versorgung mit zwei Adhäsivbrücken an 11 und 21 zum Ersatz von 12 und 22 (Fall 6).

Abb. 22: Zustand nach Auftragen des Sauerstoffschutzgels auf die Klebefugenränder während der adhäsiven Befestigung (Fall 6).

Abb. 24: Detailansicht der Situation nach Versorgung regio 12 und 22 von palatinal (Fall 6).

ßend ausgiebig mit Wasser abgesprüht und dann sorgfältig mit Luft getrocknet. Nach Auftragen eines phosphatmonomerhaltigen Kompositklebers (bewährt: Panavia 21 TC, Kuraray, Osaka, Japan) auf die Klebeflächen der Adhäsivbrücke wird diese mithilfe des Zementierungsschlüssels in situ gebracht und bis zur Aushärtung des Kompositklebers in dieser Position gehalten. Alternativ kann das Einbringen und Positionieren der Adhäsivbrücke auch ohne Zementierungsschlüssel rein manuell erfolgen, dies wird jedoch nicht generell empfohlen.

Die groben Überschüsse werden von der Assistenz sofort mit Schaumstoffpellets und Zahnseide entfernt. Anschließend wird ein Sauerstoffschutzgel auf die Klebefugenränder aufgetragen, welches die Sauerstoffinhibition der Kleberpolymerisation im kritischen Randbereich verhindert (Abb. 22–24).

Nach der vollständigen Aushärtung wird überprüft, ob noch zu entfernende Überschüsse vorhanden sind, und notwendige Korrekturen der Okklusion werden durchgeführt. Zum Abschluss der Sitzung wird der Patient schließlich noch über die nötigen Mundhygienemaßnahmen zur Reinigung der Adhäsivbrücke aufgeklärt.

Abb. 25: Detailansicht einer vollkeramischen Adhäsivbrücke regio 41 mit einem Gerüst aus glasinfiltrierter Aluminiumoxidkeramik (In-Ceram alumina, Vita Zahnfabrik, Bad Säckingen) nach 10 Jahren in situ (Behandler: Dr. S. Eschbach).

Abb. 26: Detailansicht von lingual regio 41 nach 10 Jahren in situ.

Kontrolle und Nachsorge | Eine Kontrollsitzung sollte frühestens 48 Stunden nach Zementierung der Adhäsivbrücke durchgeführt werden. In dieser Sitzung können Ränder poliert und okklusale Feinkorrekturen durchgeführt werden. Jeder Patient mit einer Adhäsivbrückenversorgung sollte zudem in ein Recallsystem aufgenommen werden (Abb. 25 u. 26).

Empfehlenswert ist des Weiteren, eine Alginatabformung des versorgten Kiefers zu nehmen und dieses Modell zu archivieren, da eventuelle Zahnbewegungen des Pfeilerzahnes bei korrekt eingestellter Okklusion zwar sehr unwahrscheinlich, aber aufgrund der einflügeligen Befestigung insbesondere bei habituellen Parafunktionen auch nicht mit absoluter Sicherheit auszuschließen sind. Dieses Modell der fertigen Versorgung kann im Zweifelsfall beim Recall herangezogen werden, um Rotationen und orale oder vestibuläre Kippungen des Pfeilerzahnes frühzeitig zu erkennen und zu beheben. Es kann in einem solchen Fall auch später noch zur Herstellung einer herausnehmbaren Retentionsschiene analog einer Keramikschutzschiene dienen, welche dann nachts vom Patienten getragen werden kann.

Diskussion und Fazit | Die Versorgung von Einzelzahnlücken in der Front ist oft mit einem erhöhten ästhetischen Risiko verbunden. Wenn bestimmte Faktoren, wie weitestgehend karies- und füllungsfreie Nachbarzähne, konvergierende Wurzeln, ein dünner Biotyp, eine hohe Lachlinie, ein geringes Knochenangebot oder ähnliche Faktoren, das mögliche Behandlungsspektrum dann zusätzlich einschränken, kann eine einflügelige vollkeramische Adhäsivbrücke eine äußerst wertvolle Ergänzung zu der konventionellen oder implantatprothetischen Versorgungsmöglichkeit sein. Bei richtiger Indikationsstellung stellt die einflügelige vollkeramische Adhäsivbrücke eine Erfolg versprechende minimalinvasive und ästhetisch anspruchsvolle Behandlungsoption dar (Abb. 27 u. 28).

Die hohe Kariesgefahr unilateral gelöster zweiflügeliger Restaurationen bei Versagen des Klebeverbundes entfällt. Sollte es dennoch zum Versagen des Klebeverbundes kommen, ist in der Regel eine Wiederbefestigung möglich. Zudem bleiben alle konventionellen und implantatprothetischen Versorgungsmöglichkeiten für die Zu-

Abb. 27: Gesamtansicht einer Versorgung mit einer vollkeramischen Adhäsivbrücke regio 22 nach 9 Jahren in situ (Behandler: Prof. Dr. M. Kern, Gerüst aus der Aluminiumoxidkeramik In-Ceram Zirconia, Vita Zahnfabrik, Bad Säckingen).

Abb. 28: Detailansicht von palatinal regio 22 nach 9 Jahren in situ.



kunft erhalten, falls die adhäsivprothetische Versorgung einmal endgültig fehlschlagen sollte.
Die Techniksensitivität der Behandlungsmethode erfordert allerdings eine große Sorgfalt und eine entsprechende Ausbildung des Behandlers, da sonst die Fehleranfälligkeit gegenüber konventionellen Methoden erhöht ist. Unter dieser Voraussetzung kann diese Behandlungsmethode jedoch ohne weitere zusätzliche technische Ausstattung in jeder Praxis durchgeführt werden.
Der Behandlungsaufwand ist anfangs bei der diffizilen schmelzbegrenzten Zahnpräparation und generell vor allem bei der zeitaufwendigen adhäsiven Befestigung der Restaurationen sicherlich erhöht, erscheint aber angesichts der sinnvollen Erweiterung des Behandlungspektrums durchaus gerechtfertigt.

Literatur unter
www.zmk-aktuell.de/literaturlisten

Autoren:
Dr. Martin Sasse,
Prof. Dr. Matthias Kern

Korrespondenzadresse:
Dr. med. dent. Martin Sasse
Klinik für Zahnärztliche Prothetik,
Propädeutik und Werkstoffkunde
Universitätsklinikum Schleswig-Holstein,
Campus Kiel
Arnold-Heller-Straße 3, Haus 26
24105 Kiel
MSasse@proth.uni-kiel.de
Tel.: 0431 597-2874
Fax: 0431 597-2860

Entwicklung der Mundhygiene

Die Deutschen: Von Zahnputz-Muffeln zu Prophylaxe-Meistern

„Die Bundesbürger sind Zahnputz-Muffel." Diese Feststellung in der ersten Ausgabe der ZMK im Jahr 1985 basierte auf einer Mundhygienestudie, die von der Kassenzahnärztlichen Vereinigung Nordrhein in Auftrag gegeben worden war. Auch andere Untersuchungen, etwa die A5-Studie der DGZMK im Jahr 1983, zeigten, dass es um die Zahngesundheit der Deutschen in den 1980er Jahren nicht gut stand.
Die KZV Nordrhein engagierte sich aufgrund des Ergebnisses ihrer Studie für eine bessere Prophylaxe und für die Weiterbildung der Zahnärzte und Helferinnen auf diesem Gebiet. Für dieses Ziel setzten sich auch viele andere Akteure ein – offenbar erfolgreich, wie die Statistik zeigt. So ist bei Kindern ein starker und kontinuierlicher Rückgang der Karieserfahrung zu beobachten. Nach dem so genannten DMFT-Index* waren 1985 bei den 12-Jährigen ungefähr 6 Zähne kariös (**D**ecayed), fehlten aufgrund von Karies (**M**issing) oder waren gefüllt (**F**illed). Den Erhebungen der ersten Deutschen Mundgesundheitsstudie (DMS I) zufolge waren es 1989 noch 4,1 Zähne, 1992 ging die Anzahl auf ungefähr 3,2 zurück (DMS II), 1997 auf 1,4 (DMS III). Bei der aktuellen Mundgesundheitsstudie wurden im Jahr 2005 bei den 12-Jährigen nur noch 0,7 Zähne mit Karieserfahrung vorgefunden. Ausschlaggebend für die guten aktuellen Zahlen waren nach Ansicht der Autoren der DMS IV „regelmäßige Zahnarztbesuche" und eine „Ausweitung der Fissurenversiegelung ... im Rahmen der zahnärztlichen Individualprophylaxe".
Von deutschen „Zahnputz-Muffeln" kann man heute nun wirklich nicht mehr sprechen. Im Gegenteil – die Deutschen zeichnen sich durch ein außerordentlich hohes Bewusstsein für den Wert gesunder und schöner Zähne aus. So putzen 74,2 % der Kinder, 73,4 % der Jugendlichen und: 72,8 % Erwachsenen zweimal täglich die Zähne (DMS IV). Auch Hilfsmittel, wie Zahnseide und Mundspülungen, kommen dabei zum Einsatz. Ungefähr drei Viertel aller Befragten gehen regelmäßig zum Zahnarzt. Der aktive Einsatz für die Zähne spiegelt sich auch in ihrer subjektiven Einstellung wider: Mehr als zwei Drittel der Befragten sind der Meinung, dass man „sehr viel" bzw. „viel" tun könne, um seine Mundgesundheit zu erhalten.

* Alle DMFT-Werte gelten für die alten Bundesländer.