Ästhetische und funktionelle Gesamtrehabilitation

M. Kern
Wiesbaden

Adhäsiver Lückenschluss und Bisserhöhung bringen Funktion und Ästhetik zurück. Univ.-Prof. Dr. Daniel Edelhoff sprach dazu auf dem 14. Keramiksymposium.

Mit dem steigenden Ästhetikbewusstsein der Bevölkerung und der medienvermittelten Kenntnis der zahnärztlichen Möglichkeiten sind ein ständig zunehmendes Interesse und eine höhere Bereitschaft der Erwachsenen zu einer interdisziplinären Behandlung zu beobachten. Deshalb beschränkt sich die moderne Zahnmedizin nicht ausschließlich auf rein kurative Behandlungen und rekonstruktive Maßnahmen, sondern fokussiert in hohem Maße auch dentalästhetische Aspekte. Immer häufiger versprechen sich Patienten von einer prothetischen Rekonstruktion mehr als nur die beschwerdefreie Funktionalität des Kauorgans; der Wunsch nach „schönen Zähnen" wird zu einem Selbstverständnis.

Das gemeinsame Bestreben der verschiedenen zahnärztlichen Therapiedisziplinen ist, Störungen und Destruktionen des stomatognathen Systems zu rekonstruieren, unphysiologische Funktionsabläufe zu harmonisieren und die Ästhetik zu optimieren. Ein klassisches, interdisziplinäres Management widmet sich jenen Fällen, die nur durch verschiedene Fachbereiche behandelt werden können, um sie funktionell und ästhetisch unter Berücksichtigung der langfristigen Stabilität möglichst optimal zu behandeln. Die Entscheidungsfindung, ob ein Fall kieferorthopädisch, parodontologisch, prothetisch oder kieferchirurgisch gelöst werden kann, erfordert schon in der Behandlungsplanung eine enge Kooperation.

Bei der Nichtanlage von Zähnen in Kombination mit einer fehlerhaften Bisslage, gilt die Schaffung einer korrekten Interdignitation und einer funktionstüchtigen Okklusion als kieferorthopädisches Ziel, verbunden mit einer angemessenen dentofazialen Ästhetik. Das Hauptaugenmerk liegt hierbei auf der individualisierten Kephalometrie unter Berücksichtigung der sog. „Box of harmony" [Segner D, Hasund A, 1998]. Neben den kieferorthopädischen Behandlungszielen – wie der Korrektur der Okklusion und der Verbesserung der dentofazialen Ästhetik – können zur Korrektur der Vertikaldimension der Okklusion auch restaurative Maßnahmen erforderlich werden. Diese sollten angesichts der vornehmlich jugendlichen Patienten mit minimalinvasiven Restaurationsverfahren erfolgen.

Kauflächen-Veneers verändern Okklusion und dentofaziale Ästhetik

Prof. Daniel Edelhoff und ZTM Otto Prandtner, München, stellten auf dem 14. Keramiksymposium unter dem Thema „Ästhetische und funktionelle Gesamtrehabilitation" eine junge Patientin mit Nichtanlagen u.a. in regio 12 und 22 vor, die aufgrund der Komplexität des Befunds in einem synoptischen Behandlungskonzept kieferorthopädisch und prothetisch behandelt wurde. Durch die vorangeschaltete kieferorthopädische Therapie waren wesentliche Voraussetzungen für die Platzverhältnisse zum Ersatz der lateralen Inzisivi des Oberkiefers erfüllt (**Abb. 1**). Allerdings konnte der tiefe Biss durch die kieferorthopädische Therapie nicht zufriedenstellend kompensiert werden. Dies fand extraoral Ausdruck in einer Unterdimensionierung des unteren Gesichtsdrittel mit einer entsprechenden Kompromittierung der fazialen Ästhetik. Die Canini waren vertikal unterdimensioniert und übernahmen keine funktionelle Führung.

Kern M. Ästhetische und funktionelle Gesamtrehabilitation. ZWR - Das Deutsche Zahnärzteblatt 2014; 123 (11): 560–564

Als Therapieplan wurde eine Anhebung der Vertikaldimension der Okklusion (VDO) mit additiven CAD/CAM-basierten Polymeren vorgesehen. Zum Lückenschluss für die fehlenden Zähne 12 und 22 sollten 2 einflügelige Adhäsivbrücken auf Basis von Zirkoniumdioxid eingesetzt werden, die an den Pfeilerzähnen 11 und 21 einzeln verklebt und später mit einem Retainer verblockt werden sollten. Ferner sollte im Rahmen der Anhebung der VDO der Oberkiefer-Frontzahnbereich durch Non-Prep-Veneers eine Verlängerung der Inzisalkante um ca. 1 mm an den Zähnen 11, 21, 13 und 23 durchgeführt werden. Die Gesamtrehabilitation wurde mit einem Wax-up definiert und mit der Patientin im Rahmen einer ästhetischen Einprobe und Evaluation besprochen. Die funktionelle Evaluierung erfolgte mit einer in der Höhe auf das Wax-up abgestimmten herausnehmbaren Schiene. Nach problemloser funktioneller Evaluationsphase wurden minimalinvasive Präparationen im Zahnschmelz an den Palatinalflächen der Pfeilerzähne 11 und 21 durchgeführt und die beiden Kiefer mit Präzisionsabformmassen abgeformt. Die Kieferrelationsbestimmung erfolgte als Übertragung der erfolgreich getesteten Schienenposition wechselseitig mit geteilter Schiene. Die Gerüste für die Adhäsivbrücken wurden aus Zirkoniumdioxid (Lava Plus, 3M) gefräst, die Non-Prep-Veneers für die Zähne 11, 21, 13 und 23 wurden aus einer Sinterkeramik auf feuerfesten Stümpfen hergestellt (**Abb. 2**). Die Seitenzähne wurden mit additiven Kauflächen-Veneers aus CAD/CAM-Polymer auf Kompositbasis in der Adhäsivtechnik versorgt (**Abb. 3**). Die Pfeilerzähne 11 und 21 erhielten abschließend einen Retainer aus Metall (Twistflex) zur Stabilisierung der kieferorthopädisch geschaffenen Zahnpositionen (**Abb. 4**). Dazu wurde eine Tiefziehfolie angefertigt, die selektiv im Bereich der Klebeareale für den Retainer perforiert wurde. Damit können etwaige Beschädigungen der umliegenden Strukturen verhindert und ein selektives Abstrahlen der Keramikoberfläche in den gewünschten Klebearealen für den Retainer gewährleistet werden. Die 17-jährige Patientin war mit dem Endresultat der interdisziplinären Gesamtrehabilitation sehr zufrieden (**Abbs. 5, 6**).

In einem 2. Fall wurde eine Patientin mit einer ästhetisch und funktionell besonders schwierigen Ausgangssituation vorgestellt, bei der einerseits die Gesichtshälften eine erhebliche Diskrepanz aufwiesen, andererseits extreme Abweichungen der Kauebene zur Bipupillarlinie zu den Lippenkonturen bestanden (**Abb. 7**). Da eine weitere kieferorthopädische Behandlung nicht erwünscht war, konzentrierte sich das restaurative Team aus der Parodontologie, Prothetik und Zahntechnik auf mucogingival-chirurgische und restaurative Maßnahmen zur Korrektur der Hartgewebsmorpholgie und der Vertikaldimension der Okklusion. Als 1. Therapieschritt wurde ein Wax-up zur Definition des Behandlungsziels durchgeführt. Unterstützend konnte an einge-

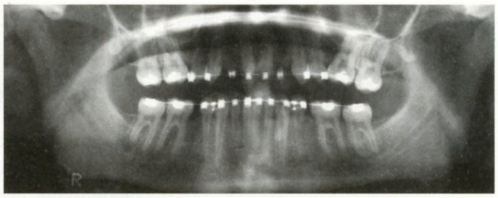

Abb. 1 Befund einer 16-jährigen Patientin nach kieferorthopädischer Behandlung innerhalb eines synoptischen Behandlungskonzepts.

Abb. 2 Einflügelige Adhäsivbrücken auf Zirkoniumdioxid-Basis zum Ersatz der Zähne 12 und 22 sowie additive, auf feuerfesten Stümpfen gesinterte Veneers für die Zähne 11, 21, 13 und 23 (ZTM O. Prandtner, München).

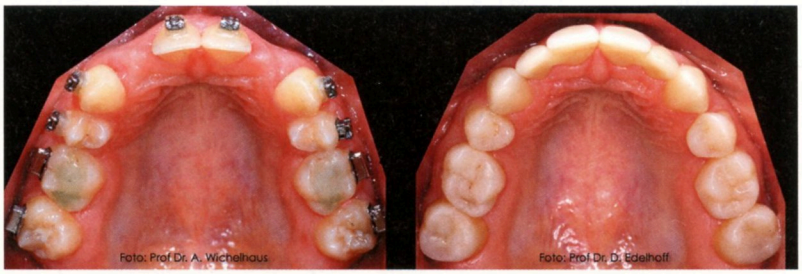

Abb. 3 Klinische Situation kurz vor Abschluss der kieferorthopädischen Behandlung (links) und direkt nach restaurativer Versorgung (rechts). Im Seitenzahnbereich wurden additive Kauflächen-Veneers aus einem CAD/CAM-Polymer auf Kompositbasis adhäsiv eingesetzt.

Abb. 4 Palatinalansicht der Adhäsivbrücken nach Eingliederung eines kieferorthopädischen Retainers (Twistflex).

Abb. 5 Frontalansicht nach Entfernen der kieferorthopädischen Brackets und nach Vorbehandlung der Aufnahmebereiche für ein Ovate pontic in regio 012 und 022.

Abb. 6 Frontalansicht im Schlussbiss nach adhäsiver Eingliederung aller Restaurationen. Durch die ovale Gestaltung der Brückenzwischenglieder 12 und 22 und die Vorbehandlung der Mukosa ist ein sehr natürliches Austrittsprofil entstanden.

Abb. 7 Ausgangssituation einer Patientin mit einer ausgeprägten Asymmetrie zwischen Kauebene, Oberlippenkontur (rot gepunktete Linie) und Bipupillarebene (weiß gepunktete Linie). Eine weitere kieferorthopädische Behandlung war nicht möglich.

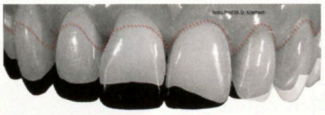

Abb. 8 Computergestützte 3D-Evaluierung und Planung für ein synoptisches Vorgehen zur adäquaten Kompensation der Disharmonie durch mucogingival-chirurgische und restaurative Maßnahmen.

Abb. 9 Rekonstruktion der Palatinalflächen der Oberkiefer-Frontzähne mit Veneers auf Polymerbasis. Nach deren Eingliederung wurden die Frontalflächen der Oberkiefer-Frontzähne mit sinterkeramischen Veneers im Long-Wrap-Design versorgt (im Bild bereits eingegliedert).

Abb. 10 Postoperative Situation nach Erhöhung der Vertikaldimension der Okklusion mit CAD/CAM-Polymeren im Seitenzahnbereich sowie Rezessionsdeckung, Kronenverlängerung und Versorgung mit Long-Wrap-Veneers im Oberkiefer-Frontzahnbereich (Mucogingival-Chirurgie: Dr. O. Zuhr, Zahntechnik: ZTM O. Prandtner und ZT J. Schweiger, alle München).

scannten Modellen der Ausgangssituation und des Wax-ups eine 3D-Analyse vorgenommen werden, die wichtige Informationen möglicher Behandlungsmaßnahmen besser einschätzen ließ (**Abb. 8**). Im 2. Schritt wurde zunächst mit direkter Komposittechnik entsprechend dem Wax-up die Hartgewebssituation im Oberkiefer-Frontzahnbereich optimiert und darauf ausgerichtet in einem 3. Schritt die mucogingival-chirurgischen Maßnahmen durch eine Kombination von Rezessionsdeckungen und Kronenverlängerungen die gingivale Morphologie angepasst. Nach einer entsprechenden Evaluationsphase wurden die direkten Versorgungen in definitive, indirekt angefertigte Restaurationen überführt; dies wurde mit einer Anhebung der Vertikaldimension der Okklusion im Seitenzahnbereich durch additiv eingesetzte CAD/CAM-Polymere auf Kompositbasis kombiniert. Diese wurden auch auf den durch eine in früheren Jahren bestandene Bulimia nervosa biokorrosiv veränderten Palatinalflächen der Oberkiefer-Frontzähne eingesetzt. Abschließend erfolgte die Restauration der Labialflächen der Oberkiefer-Frontzähne auf feuerfesten Stümpfen gesinterten Veneers im Long-Wrap-Design (**Abb. 9**).

Nach Abschluss der interdisziplinären Behandlung konnte ein für die Patientin und das restaurative Team sehr zufriedenstellendes Ergebnis erzielt werden. Die Ausrichtung der Kauebene, der Bukkalkorridor, die modifizierten Zahnproportionen und der stark korrigierte Gingivaverlauf wirkten optimal aufeinander abgestimmt und passten sich nun perfekt der Asymmetrie des Gesichts an (**Abb. 10**).

In den beiden geschilderten Patientenfällen konnten die Okklusionsverhältnisse sowie die dentale und die gingivale Ästhetik mit minimalinvasiven Methoden erheblich verbessert werden. Aufgrund des guten klinischen Langzeiterfolgs, der Ästhetik und der geringen Invasivität können adhäsiv befestigte, okklusionskorrigierende Veneers eine substanzschonende Alternative für konventionelle Einzelkronen sein. Der Erhalt von Zahnschmelzanteilen ist beim Veneer ein Erfolg bestimmender Faktor. Veneer-Präparationen können in Abhängigkeit individueller, klinischer Strukturen (Zahnposition, Destruktionsgrad, Okklusionsverhältnisse, parodontales Umfeld) sehr flexibel gestaltet werden. Dies gilt sowohl für die inzisale/okklusale Gestaltung als auch für die interproximale Ausdehnung. So bietet das Anlegen einer palatinalen Hohlkehle im inzisalen Kronendrittel die höchsten Freiheitsgrade für das Festlegen der Inzisalkantenposition, da sie auf diese Weise zur Lippenunterstützung oder zur Generierung moderater Führungen einfacher nach vestibulär versetzt werden kann. Ähnliches gilt für die interproximale Ausdehnung der Präparation, durch die sog. „Schwarze Dreiecke" bei Bedarf geschlossen werden können.

Rehabilitation der vertikalen Kieferrelation

Für eine gute Langzeitprognose der neuen Kauflächen ist die genaue Planung der neu einzustellenden Okklusion von entscheidender Bedeutung. Wichtige Punkte sind dabei die Bestimmung der Zentrikrelation, die adäquate Einstellung der Okklusionsebene, die maxilläre und mandibuläre Inzisalkantenposition und die okklusale Oberflächenmorphologie der Seitenzähne.

Angezeigt sind Kauflächen-Veneers zur Bisshebung, bei Bisslageänderungen und zur Wieder-

herstellung einer adäquaten statischen und dynamischen Okklusion. Ebenso sind sie im Abrasions- oder Erosionsgebiss zur Wiederherstellung von anatomischen Kauflächen nach funktionsmorphologischen Prinzipien einsetzbar. Kontraindiziert sind Kauflächen-Veneers im kariesanfälligen Gebiss oder bei noch bestehenden erosiven (besser „biokorrosiven") Einwirkungen, da die Gefahr einer Sekundärkaries oder einer neuen Karies oder erosiven Schädigung (z. B. approximal oder zervikal) im Vergleich zu einer Vollkrone größer ist. Problematisch können Veneers sein, wenn Zähne rotiert sind oder zu eng stehen.

Nach einer klinischen Funktionsanalyse werden Situationsmodelle hergestellt und diese anhand einer arbiträren Scharnierachsbestimmung und eines Zentrikregistrats im Artikulator montiert. Die für die spätere Versorgung funktionell und ästhetisch ideale Vertikaldimension wird durch ein analytisches Wax-up eingestellt. Dieses wird in eine diagnostische Schablone (Tiefziehfolie aus Polyester, 0,5 mm Schichtstärke) für eine „ästhetische Evaluierung" durch den Zahnarzt und den Patienten überführt. Dazu kann die Schablone mit niedrigviskösem Komposit gefüllt und reversibel auf die mit flüssiger Vaseline isolierten Zähne gesetzt werden. Wird dieser Restaurationsvorschlag vom Patienten angenommen, wird im zahntechnischen Labor eine in der Höhe und Bisslage dem Wax-up entsprechende Repositionsschiene mit Front-Eckzahn-Führung angefertigt. Diese Schiene sollte ca. 3 Monate möglichst permanent getragen werden, um zu überprüfen, ob der Patient die neue Bisslage beschwerdefrei toleriert („funktionelle Evaluierung").

Um den therapeutischen Erfolg komplexer Rehabilitationen vorhersagbarer zu machen, kann eine Zwischenversorgung mit Langzeitprovisorien, d. h. Kauflächen-Veneers aus PMMA-basiertem Polymer, zum Einsatz kommen. Für die Konstruktion der langzeitprovisorischen Table-Tops sollten die Datensätze der Wax-up-Modelle zur Anwendung kommen. Die einzeln CAD/CAM-gefertigten Veneers werden adhäsiv eingesetzt, sodass der Patient die neue Situation im Sinne einer festen Schiene funktionell und ästhetisch über einen längeren Zeitraum testen und den Behandlungserfolg im Vorfeld verifizieren kann. Um zukünftig funktionelle Beschwerden nach definitiver Rekonstruktion der vertikalen Kieferrelation möglichst ausschließen zu können, sollte diese semipermanente Phase für ca. 12 Monate beibehalten und reevaluiert werden. Nur so kann über einen längeren Zeitraum kontrolliert werden, ob der Patient die rehabilitierte Vertikaldimension toleriert, funktionelle Störungen behoben werden konnten und eine gute Ästhetik und Phonetik erreicht wurde. Alternativ werden Methoden unter Zuhilfenahme von laborgefertigten Eierschalenprovisorien und chairside gefertigten Provisorien mit Tiefziehschienen vom diagnostischen Wax-up in der Literatur beschrieben. Durch den Einsatz adhäsiv befestigter langzeitprovisorischer zahnfarbener Restaurationen kann eine segmentierte Überführung in die definitiven Versorgungen vorgenommen werden.

Neue Werkstoffe schonen die Zahnhartsubstanz

Mit Hochleistungs-Polymeren als jederzeit modifizierbare Provisorien (PMMA-basiert) oder als definitive Versorgung (sog. Resin-Nano-Keramik oder Hybrid-Keramik) können Kauflächen mit Wandstärken bis zu 0,3 mm hergestellt

Abb. 11 Kauflächen-Veneers aus Lithiumdisilikat-Keramik (Eintrübungsgrad HT) mit einer okklusalen Schichtstärke von ca. 1 mm stellen eine sichere, definitive Versorgungsform dar (ZT O. Brix, Bad Homburg).

Abb. 12 Okklusale Veneers aus Lithiumdisilikat-Keramik nach adhäsiver Eingliederung auf den präparierten Kauflächen. Sie zeigen aufgrund des geringen Eintrübungsgrads einen hervorragenden Chamäleon-Effekt.

werden. Dadurch kann bei einer Bisserhöhung meistens auf eine Präparation verzichtet und diese Restaurationen rein additiv eingesetzt werden. Sie weisen zudem gegenüber Keramiken eine höhere Kantenstabilität beim Schleifprozess in der CAD/CAM-Einheit auf und können damit dünner auslaufend gestaltet werden.

Werden die Polymer-Veneers vom Patienten beschwerdefrei getragen, kann die Übertragung der Situation direkt in vollkeramische Restaurationen erfolgen. Die Table-Tops können mithilfe der Adhäsivtechnik auf natürlichen Zähnen und Kunststofffüllungen sowie auf metallischen und keramischen Versorgungen eingesetzt werden. Die eingestellte Kieferrelation kann sowohl vom Patienten als auch vom Behandler in ihrer Funktion und Ästhetik geprüft und gegebenenfalls korrigiert werden.

Glaskeramische Veneers, z.B. aus Lithiumdisilikat (LS_2) oder aus zirkonverstärktem Lithiumsilikat (ZLS) als definitive Versorgung, erscheinen zurzeit aufgrund der schmelzähnlichen Eigenschaften und des optimalen Grenzflächenverhaltens hervorragend geeignet, Bisserhöhungen zu veranlassen sowie abradierte und erodierte Seitenzähne zu rekonstruieren (**Abb. 11**). Sie benötigen zwar die Präparation einer leichten Hohlkehle (geringere Kantenstabilität), sind allerdings besonders zahnhartsubstanzschonend, solange man es vermeidet, über den Äquator hinaus in die Infrawölbung des Zahns zu präparieren. Damit können erheblich invasivere, traditionelle prothetische Maßnahmen umgangen werden. Eine entscheidende Voraussetzung ist eine überwiegend schmelzbegrenzte Präparation. Ausgedehnte silikatkeramische Restaurationen zeigten in In-vitro-Untersuchungen ein sehr günstiges Stressmuster, das fast ausschließlich eine reine Kompression im Bereich der Grenzflächen aufwies. Um Belastungsspitzen zu vermeiden, sollten allerdings alle Übergänge weich und abgerundet gestaltet werden. Grundsätzlich ist es sinnvoll, zwischen Onlays (rein okklusal) und Onlay-Veneers (Einbeziehen der vestibulären Fläche) zu unterscheiden (**Abb. 12**). Letztere wären indiziert, wenn eine umfangreiche Farbänderung in der ästhetischen Zone (Prämolarenbereich) erwünscht ist.

Anmerkung

Prof. Dr. Daniel Edelhoff, Ludwig-Maximillians-Universität, Poliklinik für Zahnärztliche Prothetik, und ZTM Otto Prandtner, München, referierten das oben ausgeführte Thema auf dem 14. Keramiksymposium, das zusammen mit den Jahrestagungen der DGÄZ, DGZ, DGCZ, DGR2Z, DGPZM und der AG Keramik im September 2014 stattfand.

Alle Abbildungen zur Verfügung gestellt von Prof. D. Edelhoff.

Interessenkonflikt

Ein Interessenkonflikt liegt nicht vor.

Literatur

1 Beuer F, Aggstaller H, Richter J et al. Quintessence Int 2009; 40: 243–250
2 Edelhoff D, Beuer F et al. ZWP 2013; 19: 60–64
3 Edelhoff D, Seiffert A, Güth JF. Quintessenz Zahntech 2013; 39: 22–26
4 Edelhoff D, Brix O, Peseschgsadeh R. Zahnärztl Mit 2011; 3: 34–40
5 Edelhoff D, Sorensen JA. J Prosthet Dent 2002; 87: 503–509
6 *Güth JF, Edelhoff D et al.* J Prosthodent Dent 2014; 112: 89–93

Bibliografie
DOI http://dx.doi.org/10.1055/s-0034-1395549
ZWR – Das Deutsche Zahnärzteblatt 2014; 123 (11): 2–6

© Georg Thieme Verlag KG Stuttgart · New York

ISSN 0935-8943

Korrespondenzadresse
Manfred Kern
Schriftführung Arbeitsgemeinschaft für Keramik in der Zahnheilkunde ve.V.
Postfach 100 117
76255 Ettlingen
Internet: www.ag-keramik.de
info@ag-keramik.de