Verblendung oder Monolithen – wer gibt künftig den Ton an?

16. Symposium der AG Keramik: Gerüstfreie Kronen drängen in die Praxis

Die Entwicklung und Ausweitung des zahnmedizinischen Kanons sowie der technologische Fortschritt in der Zahntechnik wird allgemein auf Jahrestagungen wissenschaftlicher Gesellschaften transparent. Zu einem weiteren Instrument, das der klinischen und technischen Entwicklung eine Stimme gibt, qualifizierte sich in den vergangenen 15 Jahren das Keramiksymposium der AG Keramik.

Das 16. Keramiksymposium war eingebettet in den Jahreskongress der Deutschen Gesellschaft für Implantologie (DGI). **Prof. Irena Sailer,** Universität Genf, stellte die klinische Bewährung von vollkeramischen, verblendfreien Kronen und Brücken den Erfahrungen mit verblendeten Restaurationen gegenüber. Minimal-invasive Therapielösungen sowie die Bedingungen zur Erfüllung hoher ästhetischer Ansprüche präsentierte **Dr. Urs Brodbeck,** Zürich, mit Beispielen aus 27-jähriger Keramikerfahrung in praxi. Den metallfreien Einsatz von implantatgetragenen Suprastrukturen thematisierte **Dr. Claudio Cacaci,** München. Mit der Verwendung von Hybrid-Abutments aus Zirkoniumdioxidkeramik können im Durchtrittsbereich der Gingiva biologische und ästhetische Anforderungen mit günstigen Langzeitprognosen verbunden werden. Die Frage, ob implantatgetragene Suprastrukturen verschraubt oder zementiert werden sollen, bewertete **ZTM Benjamin Votteler,** Pfullingen, und arbeitete die unterschiedlichen Auswirkungen auf den prothetischen Aufbau und das subgingivale Gewebe heraus.

Höhepunkt war die Verleihung des Forschungspreises, der zwei Autorenteams zuerkannt wurde. Der 1. Preis ging an Dr. Frederik Güth et al., Universität München, für die Studie „Verschleißverhalten von monolithischen Restaurationen aus einem experimentellen CAD/CAM-Komposit und Lithiumdisilikat-Keramik". Ebenso mit dem 1. Preis gewürdigt wurde die Arbeit von Prof. Dr. Sven Reich, Uniklinik RWTH Aachen (Zahnärztliche Prothetik), und Prof. Dr.-Ing. Ulrich Lohbauer, Universität Erlangen-Nürnberg et al. Die Autoren untersuchten den „24-Monate Antagonisten-Verschleiß durch monolitische Zirkonoxid-Seitenzahnkronen, ausgewertet auf Basis der digitalen, intraoralen Abformung". Beide Arbeiten behandelten die Themen auf hohem, wissenschaftlichem Niveau und waren für die Jury Anlass, sie als gleichwertig zu kennzeichnen (die DZW wird noch darüber berichten). Der Filmpreis der AG Keramik ging an Dr. Taskin Tuna, RWTH Aachen, für das dreiminütige Video „Versorgung einer bestehenden VMK-Brücke mit einem keramischen Table Top".

Monolithen versus Verblendung

Der erfolgreiche klinische Einsatz zahngetragener Einzelzahn-Teilkronen und -Vollkronen im Seitenzahnbereich, hergestellt im Heißpressverfahren aus Lithiumdisilikat-Keramik, ist laut Brodbeck mittlerweile in mehreren Studien mit mehr als sieben Jahren Beobachtungszeit und bis zu 97 Prozent Überlebensrate gut dokumentiert **(Abb. 1 und 2).** Mit dem *Cerec*-System gefertigte Kronen wiesen Überlebensraten von 96 Prozent nach vier Jahren auf. Monolithische, dreigliedrige Brücken aus Lithiumdisilikat kamen nach zehn Jahren auf 88 Prozent Überlebensrate. Die Resultate bedingen, dass eine okklusale Mindestschichtstärke von 1,5 Millimetern (mm) und ein minimaler Konnektorenquerschnitt von 16 Quadratmillimetern eingehalten werden. Dies scheint essenziell für die klinische Langzeitbewährung zu sein. Für den Einsatz auf Molarenkronen ist die klinische Evidenz noch nicht gesichert. Für Lithiumdisilikat-Brücken endet die freigegebene Indikation maximal beim 2. Prämolar. Die Ergebnisse zeigen aber auch, dass monolithische Lithiumdisilikat-Brücken eine bessere Überlebenswahrscheinlichkeit haben als verblendete Brückenkonstruktionen. Eine klinische Evidenz zu monolithischen, implantatgetragenen Brücken aus Lithiumdisilikat steht noch aus.

Die yttrium-teilstabilisierte Zirkoniumdioxidkeramik (ZrO_2) als langzeitstabiler Gerüstwerkstoff für die Fertigung von Kronen und Brücken im Seitenzahnbereich hat in praxi eine weite Verbreitung gefunden. Frakturen im Gerüst wurden bei korrekter Verarbeitung bis dato kaum beobachtet. Systematische Übersichtsarbeiten belegen jedoch, dass technische Komplikationen gehäuft in Form von kleineren und umfangreichen Abplatzungen (vornehmlich kohäsive Brüche in der Verblendkeramik) auftreten. Diese „Chippings" führen zwar nicht zwangsläufig zu einer Erneuerung der Restauration, erfordern jedoch in vielen Fällen eine Intervention zum Funktionserhalt. Frakturen der Verblendkeramik treten verstärkt im Molarenbereich auf. Sailer wies darauf hin, dass die möglichen Gründe hierfür vielfältig sin d und unter anderem reichen von Fehlern bei der anatomischen Gerüstunterstüt-

Fortsetzung auf Seite 10

Abb. 1: Insuffiziente Kunststofffüllungen

Abb. 2: Gepresste FZ-Kronen aus Lithiumdisilikat mit Esthetic Staining

Fotos 1 und 2: Brodbeck

Fortsetzung von Seite 9

zung der Höcker, Differenzen bei der Wärmeausdehnung (WAK, Gerüst vs. Verblendung), der Brandsteuerung bis hin zum Einschleifen im Mund als Auslöser einer kristallinen Phasenverschiebung. Da ZrO_2 als schlechter Wärmeleiter anders als Metall langsamer aufheizt und abkühlt als die Verblendkeramik, besteht immer die Gefahr, dass aufgrund der Temperaturgradienten bei der Abkühlung residuale Zugspannungen innerhalb der Verblendung „eingefroren" werden. Sobald Oberflächendefekte durch subkritisches Risswachstum über die Zeit in das Innere der Verblendung vordringen, können diese Spannungen zu plötzlichen Abfrakturen führen. Besonders auf Implantatversorgungen traten Chippings infolge der mangelnden Tastempfindung oder der geringeren Resilienz häufiger auf.

Verblendfrei als Lösung?

Um das Chipping zu vermeiden, kam man auf den Gedanken, auf die Verblendung zu verzichten und ZrO_2 monolithisch einzusetzen. Auf diese Weise kann die anspruchsvolle zahntechnische Verblendung umgangen werden und eine einteilige vollanatomische Struktur im CAD/CAM-Verfahren hergestellt werden. Für diesen Einsatzbereich mussten neue, nichtopake ZrO_2-Varianten entwickelt werden, die durch Modifikation der Sinterparameter und Veränderung der Zusammensetzung (Reduzierung des Aluminiumoxid-Anteils) eine gewisse Semi-Transparenz aufweisen. Die Zahnfarbigkeit wurde durch Farbtauchlösungen oder durch eine industrielle Voreinfärbung der Fräsblocks erreicht. Zunächst wurde vermutet, dass aufgrund der hohen Härte des Materials die Antagonisten extrem abradieren. In vitro wurde festgestellt, dass Substanzverluste am Gegenzahn nicht auftreten, wenn die ZrO_2-Kaufläche gut poliert wird **(Abb. 3)**. Allerdings können intraorale Einschleifmaßnahmen in der Okklusion Defekte in der Kronenoberfläche auslösen, deren Rauigkeit bei der Mastikation den Antagonisten verschleißen können. Grundsätzlich ist der Einsatz von monolithischem ZrO_2 trotz eingefärbter Blocks und Malfarben limitiert aufgrund der geringeren Transparenz im Vergleich zu Lithiumdisilikat, besonders im ästhetisch sensiblen Frontzahnbereich.

Das monolithische ZrO_2 bietet laut Sailer die Möglichkeit, bei der Kronenpräparation substanzschonender zu arbeiten, als dies beim verblendeten ZrO_2 der Fall ist. Die Mindestwandstärken können häufig auf 0,5 mm beschränkt werden. Eine ästhetisch überzeugende Option für Strukturen im Seitenzahnbereich ist, die sichtbaren Areale vestibulär durch silikatkeramische Aufbrennverblendungen zu ergänzen. Prinzipiell ist monolithisches ZrO_2 für Brückenkonstruktionen im gesamten Seitenzahnbereich geeignet. Teilweise werden die Indikationen in Herstellervorgaben auf vier Glieder beschränkt. Eine längerfristige, klinische Evidenz ist noch nicht verfügbar. Die in der niedergelassenen Praxis gewonnenen, günstigen Prognosen haben jedoch dafür gesorgt, dass die Monolithen inzwischen weitgehend „den Ton angeben".

Risiken ergeben sich für ZrO_2 beim Einsatz für implantatgetragene Suprastrukturen. Diskussion bietet die veränderte Perzeption von Kaukräften im Vergleich zu natürlichen Zähnen. Da die biologische Stabilität des mit dem Knochen verbundenen Implantatpfeilers im Gegensatz zum im Knochenfach aufgehängten Naturzahns gemindert ist, besteht die Befürchtung, dass es zu Überlastungen der Restauration oder im Implantat kommen kann.

Implantatgetragene Suprastrukturen

Durch eine geschickte Auswahl und Verteilung von Implantaten mit prothetischen Aufbauten kann im reduzierten Lückengebiss häufig auf die Anfertigung eines herausnehmbaren Zahnersatzes verzichtet werden. Im Vergleich zur mobilen Modellgussprothese oder zum kombiniert festsitzend-herausnehmbaren Zahnersatz (doppelkronenverankert) bieten implantatgetragene Versorgungen laut Cacaci günstigere Überlebensraten. Nach den Erfahrungen des Referenten bieten implantatgetragene Einzelkronen ähnlich gute Langzeitergebnisse wie rein implantatgetragene Brücken. Der Vorteil der Implantat-Einzelzahnversorgung ist die Unabhängigkeit der Restauration, beispielsweise bei Reparaturen oder für die interimplantäre Hygiene.

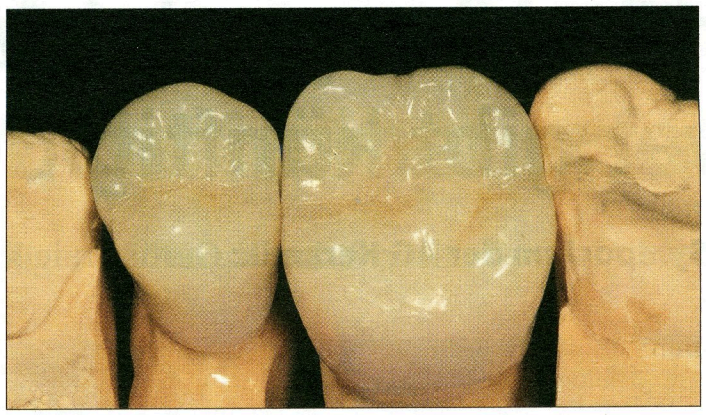

Abb. 3: Monolithische Kronen aus semitransparentem ZrO_2 nach Politur (Zenostar, Wieland) Foto: Knappe/Brig

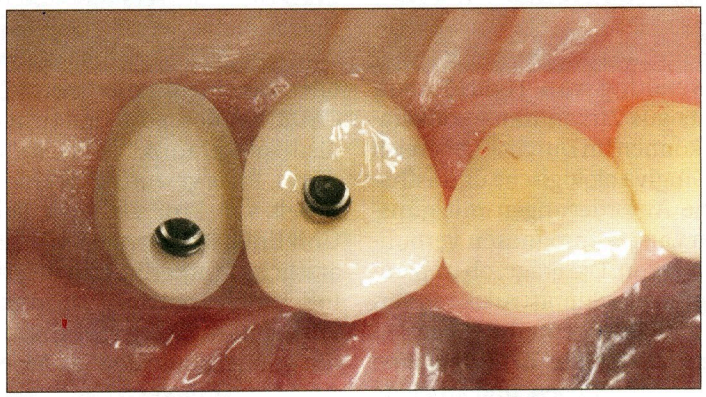

Abb. 4: Hybrid-Abutment (distale Restauration) sowie Hybrid-Abutmentkrone (mesiale Restauration), hergestellt aus Lithiumdisilikat, mit Titanbasis verklebt Foto: Reich

Abutments aus ZrO_2 haben sich laut Cacaci klinisch bewährt. Die Kombination des ZrO_2-Abutments mit einer stabilisierenden, verklebten Titanhülse (Hybrid-Abutment) erhöht die Kaubelastbarkeit im Seitenzahnbereich erheblich **(Abb. 4)**. Individualisierte, eventuell CAD/CAM-gefertigte Abutments, die bereits die Geometrie des beschliffenen Prämolars oder Molars nachbilden, sind höher belastbar als konfektionierte Abutments. Eine direkte Schraubverbindung zwischen ZrO_2-Abutment und Implantat ist stets frakturgefährdet. Sowohl auf ZrO_2 als auch auf titangetragenen Implantatkronen wurden Verblendfrakturen beobachtet, vermutlich ausgelöst durch die fehlende Eigenbeweglichkeit und die verminderte Taktilität des Enossalpfeilers. Das Chipping-Risiko kann durch anatomisch geformte, höckerunterstützende Gerüste sowie durch ein definiertes, funktionelles Okklusionskonzept minimiert werden.

Zementieren oder verschrauben?

Die Erfolgsrate von prothetischen Aufbauten auf Implantaten ist deutlich niedriger als jene der Enossalpfeiler, ausgelöst dadurch, dass oft „Abplatzungen der Verblendkeramik" beobachtet werden. Die zweithäufigste technische Komplikation betrifft die „Lockerung der Okklusalschraube", gefolgt von „Retentionsverlust". Das „Lösen der Abumentschraube" tritt laut Votteler seltener bei zementierten Einzelkronen auf. Das Chipping der Verblendung wird bei zementierten Konstruktionen seltener beobachtet als bei den verschraubten Restaurationen, so der Referent.

Zementieren oder verschrauben? Kein Verfahren ist dem anderen klar überlegen – somit haben beide ihre Berechtigung. Die Zementierung von Suprastrukturen führt unter Umständen zu einer Periimplantitis und zu schwer therapierbaren, marginalen Knochenverlusten. Hingegen besteht der Nachteil der verschraubten Restaurationen in der Bedingung einer achsengerechten Implantatposition. Ein vestibulär gelegener Schraubenschacht ist im einsehbaren Bereich aus ästhetischen Gründen kaum akzeptabel. Verschraubungen neigen oft zu technischen Komplikationen; Misserfolge sind jedoch leichter zu reparieren.

Das Ausmaß der literaturbelegten Misserfolge mit Schraubenbrüchen bei verschraubten Suprastrukturen begründete Votteler damit, dass möglicherweise in den Studien individualisierte Abutments nicht durchgängig verwendet worden sind. Individuell gestaltete Abutments tragen zur klinischen Sicherheit bei; Achsneigung, Design, Klebefuge und Austrittsprofil können exakt an die anatomische Situation angepasst werden.

Implantatgetragene Brücken zur Versorgung des gesamten Kiefers sollten laut Votteler verschraubt werden. Bei vollkeramischen Brückengerüsten (ZrO_2) ist unbedingt auf einen spannungsfreien Sitz zu achten. Für Brückengerüste in der Mandibula sind eher kurzspannige Konstruktionen angezeigt, um die beim Kauen auftretenden Kieferverformungen zu kompensieren. Fazit des Referenten: Bei Patienten, die parodontal nicht vorbelastet sind, können Einzelkronen zementiert werden. Allerdings sollten stets individualisierte Abutments zum Einsatz kommen. Bei Patienten mit einer Parodontitis in der Vorgeschichte ist die verschraubte Einzelkrone im Seitenzahnbereich vorzuziehen. Kleinere Brückenspannen können bei Patienten ohne Parodontitis in der Vorgeschichte zumindest im Seitenzahnbereich verschraubt werden. Im Frontzahnbereich können Brücken aus ästhetischen Gründen zementiert werden.

Manfred Kern,
Schriftführung AG Keramik

Informationen gibt es im Internet unter www.ag-keramik.de