Digital Dentistry bald Standard?

Seit den 90er-Jahren des vergangenen Jahrhunderts hat eine „stille Revolution" stattgefunden. Der Computer fand Eingang in die Restaurationstechnik in der Zahnarztpraxis und im zahntechnischen Labor. Ausgelöst dadurch, dass bildgebende Scanverfahren die digitale Erfassung von Bezahnung und Präparation ermöglichten, CAD/CAM-Software das virtuelle Konstruieren der Restauration übernahm, wurde diese Entwicklung auch dadurch gefördert, dass neue Werkstoffe wie Oxidkeramiken ausschließlich mit computergesteuerten Fräsautomaten bearbeitet werden konnten. Aus der anfangs zögerlichen Haltung gegenüber computergefertigtem Zahnersatz ist inzwischen ein akzeptiertes Standardverfahren geworden.

Manfred Kern

Seitdem lieferte jede Internationale Dental-Schau (IDS) stets neue Stichworte wie digitale Intraoralabformung, abdruckfreie Praxis, virtuelle Konstruktionsmodelle und Artikulation, biogenerische Kauflächengestaltung, Rapid-Prototyping und 3-D-Printing – alles Bausteine, die den unaufhaltsamen Fortschritt der Digitaltechnik in der Zahnmedizin manifestieren. Zweifellos haben neue Komponenten, wie z.B. lichtoptisch arbeitende Bildsensoren, leistungsgesteigerte Mikroprozessoren, großvolumige Speichermedien in der Hardware sowie algorithmische und polygone Rechenmodelle zur Erfassung und Berechnung unregelmäßiger Körper (Zahnoberflächen) einen erheblichen Anteil daran, dass heute konservierende und prothetische Rekonstruktionen binnen 20 bis 30 Minuten ab Datenerfassung subtraktiv ausgeschliffen werden können. Damit konnten viele Stationen der konventionellen Zahntechnik übersprungen und lohnintensive Arbeitszeit eingespart werden. Deshalb ist die Wirtschaftlichkeit bei gleichzeitig hoher Qualität der Restauration aktuell das „Markenzeichen" der CAD/CAM-Technik. Die Frage der Anwender in der Zahnarztpraxis und im ZT-Labor ist heute nicht mehr: Ist der Computereinsatz sinnvoll? Sondern: Welches CAD/CAM-System ist das richtige für mein Behandlungsspektrum und für mein Fertigungskonzept? Wird das System das Praxis- und Unternehmensprofil unterstützen und neue Arbeitsfelder ermöglichen? Ist die Investition wirtschaftlich – und wie zukunftssicher sind die angebotenen Lösungen? Werde ich von der Innovationsfähigkeit und Zuverlässigkeit eines Industrieanbieters abhängig oder werden Schnittstellen zu weiteren Systemen geboten?

Die Spreu hat sich vom Weizen getrennt

Die gestellten Fragen sind nicht mehr ganz neu. Inzwischen hat sich die Spreu vom Weizen getrennt. Bewährte Systeme haben sich durchgesetzt und ihre Zuverlässigkeit bewiesen.

Auch ist mit harten Fakten belegt, dass die CAD/CAM-Technik die Kommunikation zwischen Zahnarzt und ZT-Labor mit virtuellen Modellen auf dem Bildschirm vereinfacht, die Produktivität erhöht und Kosten senkt. Die Herstellung von monolithischen Restaurationen aus Silikatkeramik und Gerüste für Kronen und Brücken aus Oxidkeramik mittels computergestützter Technologie ist in den vergangenen Jahren eine etablierte Anwendungsmöglichkeit geworden. Zur Qualitätssicherung sind Digitaldaten kontrollierbar und mit Netzwerken überall und jederzeit abrufbar; die Ergebnisse der Versorgungen sind stets reproduzierbar und können analysiert werden.

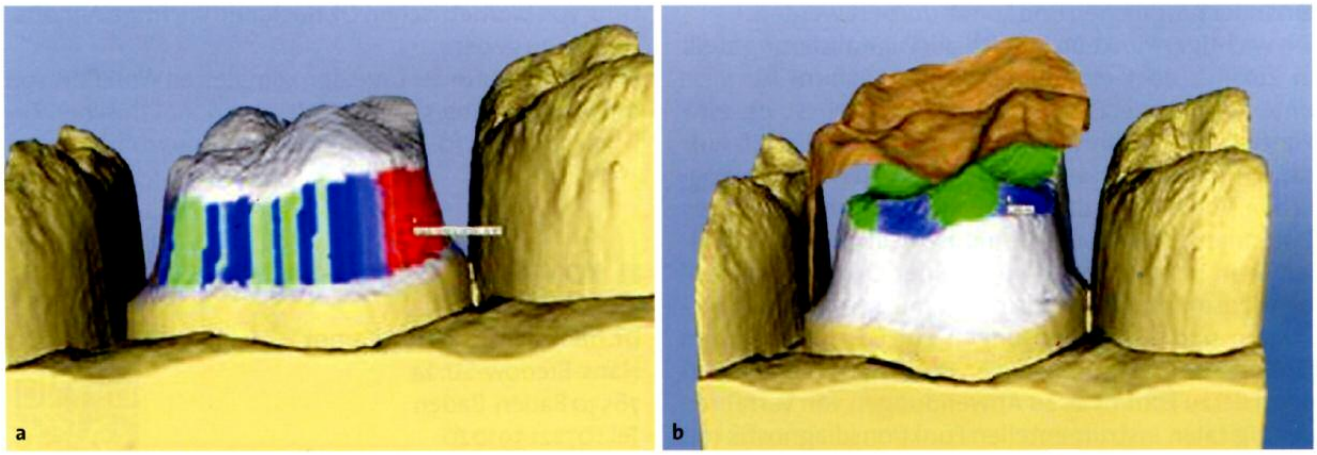

Abb. 1a und b: Der virtuelle „Präp-Check" kontrolliert die Präparationsgrenzen, Winkel der Stumpfflächen sowie die okklusale Reduktion mit Gegenbiss (Foto: AG Keramik).

Neben den beachtlichen Fortschritten in der Hardware und Software haben sich auch die Restaurationsmaterialien weiterentwickelt. So können Hochleistungswerkstoffe wie Oxidkeramiken, fräsbare Polymere, Resin-Nanokeramik und Hybridkeramik nur mit computergesteuerten Fräsautomaten bearbeitet werden, weil die Werkstoffeigenschaften sowie die Übertragung der Konstruktionsdaten in die Maschinensprache eine manuelle, formgebende Bearbeitung weitgehend ausschließt. Selbst Keramikverblendungen für Zirkonoxidgerüste sowie individualisierte Implantat-Suprastrukturen können im CAD/CAM-Verfahren mit hoher Präzision hergestellt werden.

Intraoralscanner gewinnen immer mehr an Bedeutung

Wurde bisher das Gros der Datensätze für vollkeramische Restaurationen im ZT-Labor über Elastomer-Abformungen und Gipsmodelle erzeugt, gewinnen Intraoralscanner immer mehr an Bedeutung; sie erfassen die Bezahnung sowie die Präparation direkt im Mund des Patienten und liefern mit dem Datensatz ein virtuelles Modell. Mit der konventionellen Abformmethode hingegen können Ungenauigkeiten, die in der Verarbeitungsstrecke mit Dimensionsverzügen, Gipsexpansion und durch haptische Einschränkungen entstehen, in das Modell übertragen werden. Damit ist jedes auf Basis dieser Arbeitsunterlage erzeugte, virtuelle Modell ungenau – einerlei, wie präzise der Scanvorgang an sich ist. Somit lag es nahe, den Scanvorgang direkt in der Mundhöhle durchzuführen. Vorteilhaft hierbei ist, dass die Präparation sofort auf dem Bildschirm dargestellt wird und kontrolliert werden kann (Abb. 1). Präp-Korrekturen können nachgescannt und ausgetauscht werden. Digitale Intraoralabformsysteme bilden heute den gesamten Kiefer ab (z.B. Lava C.O.S.). Die neueste Scannerversion differenziert durch Farbe die Zahnhartsubstanz und das Gewebe, besonders sinnvoll für Präparationsgrenzen im Sulkusbereich (z.B. CEREC). Bedingung ist, dass die Areale für die Kronenränder trockengelegt und frei von Blut und Speichel sind, sonst stößt der lichtoptische Digitalscan an seine Grenzen – zumindest heute noch. Alle Systeme arbeiten mit hoher Genauigkeit – entsprechen etwa dem Polyetherabdruck – und komprimieren die Datensätze für den Online-Versand an das ZT-Labor. Mittels 3-D-Drucker oder Stereolaserlithografie kann ein zahntechnisches Arbeitsmodell aus Kunststoff gefertigt werden, um die Verblendung zu artikulieren.

Da die Form der Funktion folgt, zeigte die IDS 2013 Software-Applikationen für die dynamische Okklusion. Fokussierte bisher die funktionelle Justierung der automatischen Kauflächengestaltung eher auf die Einzelzahnversorgung, berechnet die Software nun die okklusale, dynamische Funktion weitspanniger Restaurationen und des gesamten Kiefers (Abb. 2 und 3). Dafür werden die üblichen Bewegungen von virtuellen Artikulatoren simuliert und die Morphologie der Restauration

Abb. 2: Funktionelles Bissregistrat berechnet die Bewegungen des Unterkiefers (Quelle: Mehl/Sirona).

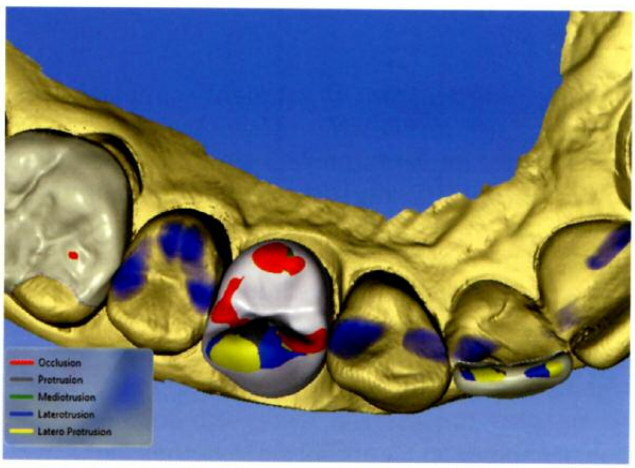

Abb. 3: Darstellung der Dynamik im virtuellen Bissregistrat. Kontakt- und Gleitflächen aus verschiedenen Bewegungen werden erkennbar. Interferenzen als Störstellen können lokalisiert und reduziert werden (Quelle: Mehl/Sirona).

entsprechend angepasst, sodass bereits beim Gestalten mögliche Störkontakte vermieden werden können. So ist es möglich, neben den Mittelwerten auch individuelle, patientenspezifische Parameter für den virtuellen Artikulator zu berücksichtigen. Diese Technik erwies sich manuell aufgewachsten Kauflächen bereits deutlich überlegen. Das Einschleifen der Okklusalflächen im ZT-Labor oder intraoral beim Eingliedern ist meist nicht mehr erforderlich.

3-D-Technik erleichtert die Planung

Die Aussagekraft bildgebender Röntgenbefunde wurde durch die Digitaltechnik gesteigert. Die dreidimensionale Volumentomografie (DVT) erhöht die Transparenz, erleichtert die Diagnose sowie die Behandlungsplanung, vereinfacht die Patientenberatung, optimiert den Workflow und den Therapieweg. Damit hat sich das DVT besonders für die Implantologie und die Mund-Kiefer-Chirurgie qualifiziert. Die implantatgetragene Suprastruktur, die auf Basis des intraoral gewonnenen Datensatzes virtuell konstruiert wurde, kann in das Röntgenbild importiert werden. Durch die

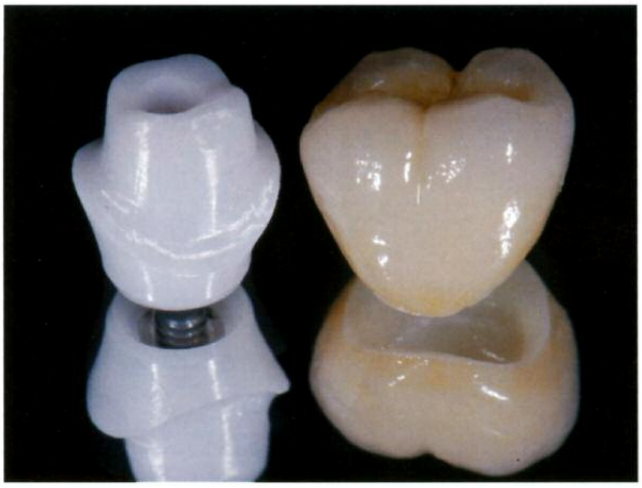

Abb. 4: Individualisiertes ZrO_2-Abutment und Molarenkrone, mit dem Datensatz der integrierten Implantatplanung gefertigt (Quelle: AG Keramik).

Überlagerung der Scans im Rahmen der Implantatplanung lässt sich am Bildschirm die enossale Lage, die Dimension des Implantatpfeilers am Knochenangebot sowie die Angulation ausrichten und mit der prothetischen Suprastruktur abstimmen. Ferner kann bei der Lagebestimmung die Form des Alveolarfortsatzes, die transversale Lage des Nervs im Unterkiefer, die Ausdehnung des Recessus des Sinus maxillaris berücksichtigt werden.

Um die virtuelle Planung beim chirurgischen Eingriff bestmöglich umzusetzen, bietet sich der Einsatz der Bohrschablone an. Sie erhöht die Sicherheit der OP, weil sie bei der Implantation fest im Mund sitzt und die Position, den Winkel sowie den Tiefenanschlag des Knochenfräsers vorgibt. War bisher der Zahnarzt auf fremdgefertigte Bohrschablonen angewiesen, können diese nun in der Praxis aus Kunststoff gefräst werden. Hierbei orientiert sich der Datensatz für den Bohrkörper am ausgewählten Implantatsystem. Das Bohrloch entspricht dem „guided" Knochenfräser des jeweiligen Herstellers.

Mit dem prothetischen Datensatz können die Aufbauteile wie individualisierte Abutments, Mesiostrukturen und die Kronen gefertigt werden (Abb. 4). Damit kann dem Patienten schon wenige Minuten nach der Befundung ein konkretes Behandlungsangebot unterbreitet werden, das nach Zustimmung nach kurzer Zeit umgesetzt werden kann. Das Zusammenspiel dieser Stationen spart Zeit, gewährleistet eine hohe Präzision und senkt Kosten. Die gesamte Behandlung – von der digitalen Intraoralabformung, der DVT-Befundung und Implantatplanung, Herstellung der Bohrschablone bis zur prothetischen Versorgung – kann innerhalb von vier Stunden durchgeführt werden. Gemäß dem Diagnostik-Beispiel der integrierten Implantologie können auch eine Wurzelspitzenresektion und eine Kiefergelenktherapie vorbereitet werden.

Die Flexibilität eines Facescan-Verfahrens, das die IDS vorgestellt hat, ist für die Patientenberatung von Nutzen. Mit dem Konzept des „virtuellen Patienten" kann beispielsweise der Prophylaxetermin eines Patienten

Abb. 5: Der virtuelle Patient vereinfacht Diagnostik, Behandlungsplanung und Therapie (Quelle: Schneider/Sirona).

für die digital-lichtoptische Abformung verwendet werden, ebenso für die Registrierung der Unterkieferbewegungen. Im Falle eines restaurativ behandlungswürdigen Zahns oder bei der ästhetischen Verbesserung des Zahnbildes kann die Praxisassistentin die Zahnkrone bzw. das Veneer unmittelbar konstruieren und mit der Facescan-Software die ästhetische und funktionelle Wirkung der Restauration auf die Mimik übertragen sowie dem Patienten vorstellen (Abb. 5). Im Bereich der computergestützten Restauration heben sich die Anbieter mit der Kombinierbarkeit verschiedener Anwendungen, der Zusammenführung von Diagnose und Therapie und der Integration in ein behandlerisches Konzept von Mitbewerbern ab. Messen wie die IDS sind wichtig, weil sie den Horizont erweitern und den Gedankenaustausch fördern. So bot die computergestützte Restauration wieder ein weitgefächertes Thema und belegte: Digital ist nicht mehr Zukunft, sondern heute bereits Realität und zählt zum Standard. ■

KONTAKT

Manfred Kern
AG Keramik – Arbeitsgemeinschaft für Keramik
in der Zahnheilkunde e.V.
Postfach 10 01 17
76255 Ettlingen
Tel.: 0721 9452929
info@ag-keramik.de
www.ag-keramik.de