DGCZ
DEUTSCHE GESELLSCHAFT FÜR
COMPUTERGESTÜTZTE ZAHNHEILKUNDE

# Der avitale Zahn im Fokus der Digitalisierung

**23. Cerec-Masterkurs der DGCZ zeigt Behandlungskonzept von A-Z**

Seit über 20 Jahren unterstützt und begleitet die Deutsche Gesellschaft für Computergestützte Zahnheilkunde (DGCZ) Zahnärztinnen sowie Zahnärzte beim digitalisierten Praxiseinsatz, zeigt die Möglichkeiten der computergestützten Behandlung und prüft die Praktikabilität von CAD/CAM-Verfahren. Aufgrund der Bedeutung dieser Disziplin ist die DGCZ seit 2007 auch Fachgesellschaft der DGZMK.

Der jährlich stattfindende Cerec-Masterkurs steht seit Anbeginn unter der Leitung von *Dr. Bernd Reiss*, Vorsitzender der DGCZ und Mitglied im Vorstand der DGZMK. Dieses Jahr trafen sich die Kursteilnehmer in München. Mitwirkende Referenten kamen aus diversen Fachgesellschaften sowie aus den Reihen der DGCZ. Hierbei waren auch in diesem Jahr zwei parallel stattfindende Live-Behandlungen „on stage“ der Höhepunkt der Veranstaltung (**Abb. 1**).

Abb. 1: Livebehandlungen belegen die Umsetzbarkeit der referierten Therapiekonzepte und waren Höhepunkt auf dem Cerec-Masterkurs. Bildquelle: DGCZ

Das Tagungsthema „Der avitale Zahn“ sollte Gegenstand diverser Betrachtungen aus verschiedenen Blickwinkeln sein. Wissenschaftler und Praktiker waren aufgefordert worden, Therapieverfahren aufzuzeigen, die heute zur Verfügung stehen, um avitale Zähne zu erhalten. Dabei wurden computergestützte Methoden besonders beleuchtet. Als Synopsis der Fachvorträge wurde ein Therapiekonzept für einen sehr komplexen Fall entwickelt, der im Rahmen des Masterkurses auch in einer Livebehandlung direkt versorgt und zum erfolgreichen Abschluss gebracht wurde.

Das Expertengremium (**Abb. 2**) mit *PD Dr. Andreas Bindl,* Universität Zürich*, Prof. Daniel Edelhoff,* Universität München*, Prof. Gabriel Krastl,* Universität Würzburg*, Prof. Albert Mehl,* Universität Zürich*, Zahnarzt Peter Neumann,* Berlin, *Prof. Sven Reich,* RWTH-Klinikum Aachen*, PD Dr. Lutz Ritter,* Hennef*,* und *Dr. Klaus Wiedhahn,* Buchholz, referierte alle Aspekte der Versorgung und Erhaltung aus konservierender, prothetischer und chirurgischer Sicht. Fragen aus dem Auditorium konnten per SMS real-time an den Tagungsleiter übermittelt werden.

Abb. 2: Expertenteam des Cerec-Masterkurses (1. Reihe v.l.n.r.) Dr. Fritzsche, Prof. Krastl, Prof. Edelhoff, Dr. Schweppe, Zahnarzt Neumann. (2. Reihe) Prof. Arnetzl, Prof. Mehl, Dr. Reiss, Frau Dr. Mattisek, Zahnarzt Brausewetter, Dr. Wiedhahn, Dr. Schenk. (3. Reihe) Prof. Reich, Dr. Ruge, Prof. Kordaß, Dr. Rauscher, PD Dr. Ritter (nicht im Bild: PD Dr. Bindl). Bildquelle DGCZ

Wurzelkanalbehandelte Zähne unterliegen einem erhöhten Frakturrisiko - zum einen ausgelöst durch den kariösen Prozess, zum anderen durch die erforderliche Aufbereitung der Wurzelkanäle und dem damit verbundenen Verlust des Pulpendaches und schließlich durch die Präparation für eine Kronenversorgung.

*Reiss* berichtete aus der CSA-Studie (Ceramic Success Analysis) der DGCZ in Kooperation mit der AG Keramik. Basierend auf ca. 18.000 Befunden von niedergelassenen Zahnärztinnen und Zahnärzten, zeigen die Ergebnisse, dass vollkeramische Inlays und Onlays auf avitalen Zähnen aufgrund biologischer und mechanischer Defekte eine Verlustrate von fast 40 Prozent nach 16 Jahren Beobachtungszeit aufweisen. Dem gegenüber haben vollkeramische Restaurationen auf vitalen Zähnen im

gleichen Zeitraum nur eine Verlustrate von 22 Prozent. Der Vitalerhaltung des Zahns sollte deshalb unbedingt Vorrang gegeben werden, zumal die Propriozeptoren vitaler Zähne um den Faktor 2,5 empfindlicher reagieren und so von vornherein eine bessere Schutzfunktion gegen Überlastung gegeben ist [Dammaschke 2015].

**Adhäsivtechnik ersetzt vielfach Wurzelstift**

Das Ziel des endodontischen Zahnerhalts ist die Wiederherstellung von biomechanischen Verhältnissen, ähnlich wie beim vitalen Zahn. Die oftmals zum Einsatz kommenden Wurzelkanalstifte verbessern allerdings nicht unbedingt die Stabilität endodontisch versorgter Zähne [DGZMK 2003]. Trotzdem sind Wurzelkanalstifte nicht in jedem Fall destruktiv, sofern keine aktiven Stifte oder Schrauben zum Einsatz kommen. Diese können nachteilige, laterale Kräfte auf die Dentinwände ausüben [Kishen et al., 2004]. Die modernen Adhäsivtechniken ermöglichen in vielen Fällen den Verzicht auf konventionelle Wurzelkanalstifte. Zusammen mit dem dadurch reduzierten Substanzverlust sowie durch die Vermeidung einer iatrogenen Wurzelperforation kann das Frakturrisiko gesenkt werden.

Bei starkem Zahnhartsubstanzverlust der klinischen Krone auf Molaren ist zur Erlangung einer großflächigen Retention ein Stiftaufbau angezeigt [Krastl et al., 2014]. Zur besseren Abschätzung der verbleibenden Dentinwandstärke empfiehlt *Krastl* eine zirkuläre, parallelwandige Präparation im Sinne eines „Fassreifen-Designs“ mit einem mindestens 2 mm breiten, apikalen Dentinsaum, der später von der definitiven Krone umfasst wird und so den avitalen Zahn nachhaltig stabilisiert. Bei mehrwurzeligen Zähnen mit zwei approximalen Defekten und fehlender oraler sowie vestibulärer Begrenzung ist ein gegossener Kernaufbau angezeigt. Ein plastischer Aufbau ist dagegen ausreichend, wenn der Substanzverlust weniger als 50 Prozent des Stumpfvolumens beträgt [Edelhoff et al., 2000] bei gleichzeitig stabilen zirkulären Kronenwänden.

Liegt nur eine geringe Destruktion der Zahnhartsubstanz mit einer zentralen Zugangskavität vor, ist ein adhäsiver Aufbau mit Komposit indiziert [Strub et al., 2012]. Die Überkronung endodontisch behandelter Frontzähne kann bei Einzelzahnversorgungen meist umgangen werden. Finden sich neben der Zugangskavität allerdings noch labiale und orale Defekte oder ist zusätzlich ein Großteil der Inzisalkante zerstört, sollte der Zahn überkront werden, nachdem die fehlende Zahnsubstanz mittels Adhäsivtechnik rekonstruiert wurde. Für den direkten adhäsiven Kompositaufbau ohne Wurzelkanalstift gibt es zwar günstige Prognosen, allerdings liegen noch keine klinischen Langzeitergebnisse vor [Krastl et al., 2011].

**Endodontischer Aufbau und Befestigung**

Durch die adhäsive Befestigung des Wurzelkanalstiftes wird dessen Retention im Wurzelkanal gesteigert und gleichzeitig eine bessere Abdichtung zwischen Kanalwand und Stiftoberfläche erzielt [Krastl et al., 2015]. Hierbei sind mit selbsthärtenden und/oder dualhärtenden Kompositen in Kombination mit den entsprechenden Dentinadhäsiv-Systemen die besten Ergebnisse zu erzielen.

Bei Vorliegen tiefer subgingivaler Defekte wird ein Zahn als nicht erhaltungswürdig eingestuft. Nicht immer ist das Implantat dabei die Therapie der Wahl. Die Extrusion der verbliebenen Wurzel kann laut *Krastl* als letzte Möglichkeit genutzt werden, den

zerstörten Zahn zu erhalten. Diese kann entweder kieferorthopädisch oder chirurgisch im Sinne einer intraalveolären Transposition erfolgen (**Abb. 3**). Der Defekt wird dadurch in supragingivale Bereiche gebracht und so wird die restaurative Versorgung erst ermöglicht.

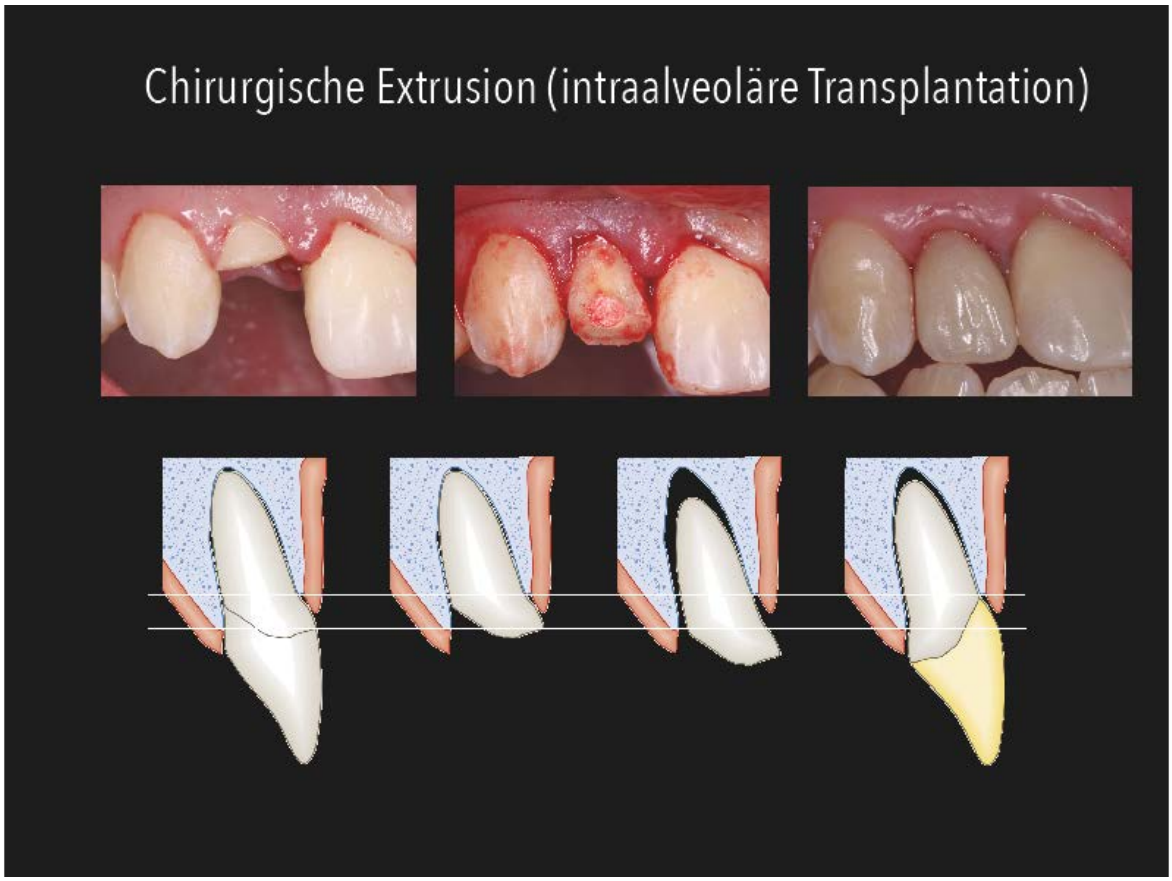


Abb. 3: Kronenverlängerung durch chirurgische Extrusion. Nach Wurzelextraktion wird diese replantiert, koronal geschient, nach Einheilung überkront. Bildquelle: Krastl

*Krastl* beschrieb in seinem Vortrag die verschiedenen Möglichkeiten, eine Wurzelkanalbehandlung zu vermeiden. Massiver Hartsubstanzabtrag bei Kronenpräparationen können dazu führen, dass innnerhalb von 15 Jahren fast 20 Prozent der Pulpen nach Überkronung absterben. Idealerweise sollten deshalb freigelegte Dentinflächen sofort versiegelt werden. Als problematisch erweist sich die Tatsache, dass sich der wahre histologische Zustand klinisch nicht bestimmen lässt. Insbesondere für die Kariesbehandlung in pulpennahen Gebieten bestehen diverse Therapieansätze. Um das Risiko einer Freilegung zu vermeiden, wird heute eine selektive Kariesentfernung diskutiert (**Abb. 4-5**). Dabei wird pulpanah eine geringe Menge Restkaries belassen. Übersichtsarbeiten zeigen, dass bei diesem Vorgehen pulpale Komplikationen vermieden werden können [Schwendicke et al., 2013]. Die Haftwerte sind auf derartigem Untergrund zwar geringer, was klinisch aber keine Relevanz hat.

Abschließend beleuchete *Ritter* die Indikationen und Kontraindikationen für eine Wurzelspitzenresektion. Sie scheidet in jedem Fall aus bei peri-apikalen Defekten, bei purulenten Paro-Endo-Läsionen sowie bei Patienten mit Risiken der Wundheilung bzw. lokalen Störungen der Knochenregeneration (z.B. Medikation mit Biphosphonat, Stoffwechselstörung, Immunsuppressionen).

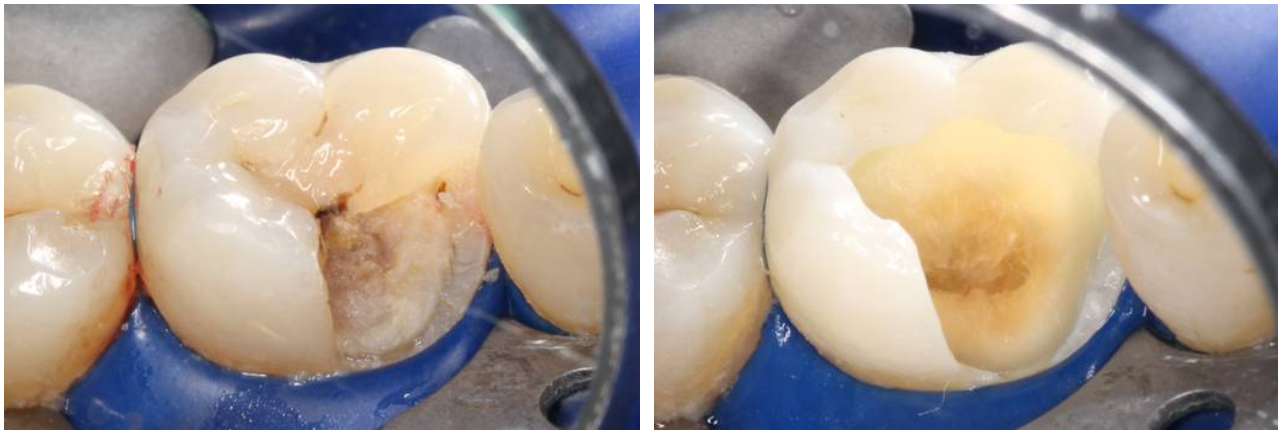

Abb. 4-5: Bei einer selektiven (weniger invasiven) Kariesexkavation wird das Risiko für eine Pulpaeröffnung reduziert. Bildquelle: Krastl

**CAD/CAM gefertigte Endokronen zeigen gute Prognose**

Computergestützte Verfahren ermöglichen die Herstellung von einteiligen Endokronen, die mittels ausreichend dimensioniertem Zapfen das Lumen der Pulpenkammer ausfüllen. Eine weitere Option ist die Fertigung eines gefrästen, verklebbaren Stiftaufbaus, der dann wiederum mit einer Krone versorgt wird, die den Stiftaufbau umschließt. Bei hohen Scherkräften zeigen die einteiligen Endokronen dabei eine erhöhte Widerstandsfähigkeit. Dem Anwender stehen inzwischen eine Vielzahl an Werkstoffen zur Verfügung, die hinsichtlich der Materialeigenschaften einer konventionell angefertigten, infiltrierten Oxidkeramik oder gepressten Vollkronen aus leuzitverstärkter Silikatkeramik nicht nachstehen.

Sowohl die neue Hybridkeramik (Enamic, Vita Zahnfab., Bad Säckingen) als auch der Nano-Resin Verbundkunststoff (Lava Ultimate, 3M/Espe, Seefeld) mit ihrem dentinähnlichen Elastizitätsmodul und „stoßabsorbierenden“ Eigenschaften sind die Werkstoffe der Wahl, die *Neumann* für Cerec-gefertigte, monolithische Endokronen verwendet. Auch er wählte als Präparationsarchitektur den „Fassreifen“ mit 2 mm Höhe zur Stabilisierung gegen Abscherkräfte und zum Schutz vor Dezementierung (**Abb. 6-7**). Der Zapfen an der Unterfläche sollte bis in die Eingänge der Wurzelkanäle ragen und dadurch Rotationsschutz und zusätzliche Friktionsfläche bieten. Für eine einwandfreie opto-elektronische, intraorale Abformung und zur Vermeidung von Unterschnitten sollten die Innenwände des Pulpenkavums zirkulär nachgearbeitet werden.

Bei geteilten Versorgungen mit Fassreifenumfassung bevorzugt *Neumann* den Stiftaufbau aus einem Material mit erhöhter Elastizität. Hierbei versorgt er den Aufbau entweder mit einer Krone aus Lithiumdisilikat (e.max CAD, Ivoclar-Vivadent, Ellwangen) oder mit einer klassischen, gefrästen Feldspatkeramik (TriLuxe Forte, Vita Zahnfab., Bad Säckingen). Nach vier Jahren in situ zeigten die Kronen keinerlei Auffälligkeiten (**Abb. 8-9**).

Abb. 6-7: Präparationsarchitektur für die Endo-Krone mit „Fassreifen“-Umfassung (>2 mm). Rechts: Ausgeschliffene einteilige Endokrone aus Keramik. Quelle: Neumann

Abb. 8-9: Zweiteilige Endo-Krone mit einem Kern aus Nanoresin-Verbundkeramik und Krone aus Lithiumdisilikat. Rechts: Endokrone regio 11 in situ. Quelle: Neumann

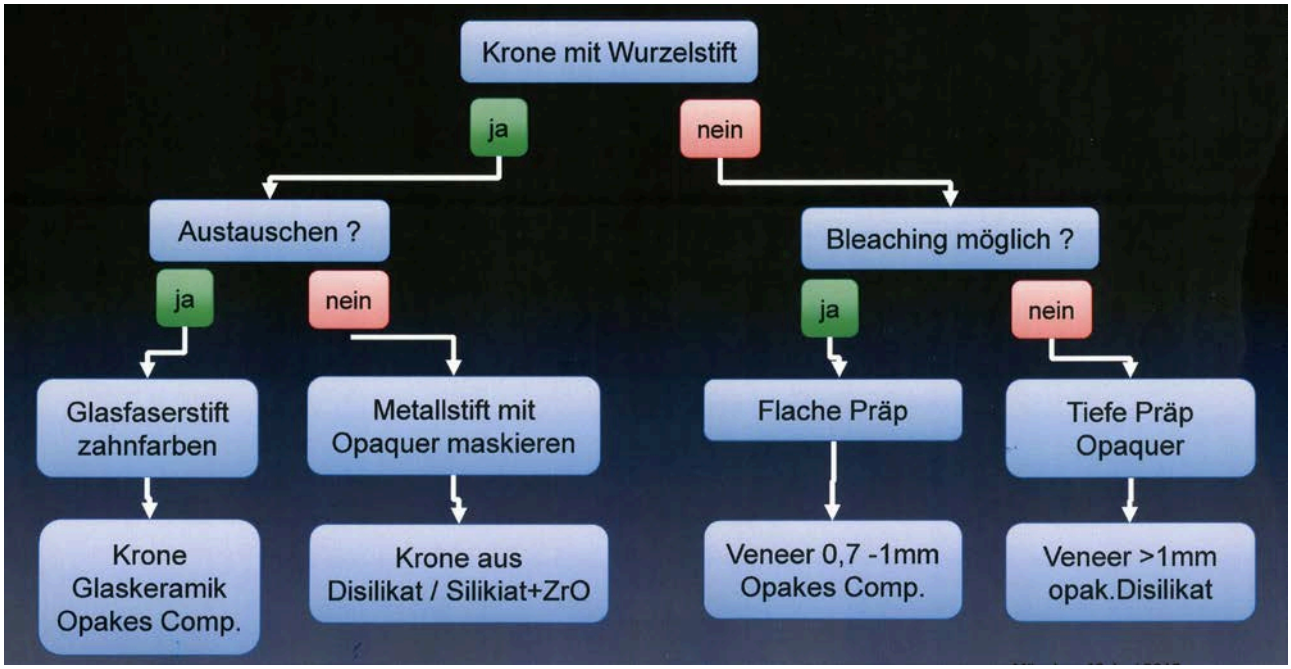


Abb. 10: Entscheidungswege für die Behandlung der Dentinverfärbung mit Wurzelstift-Kronen oder Voll-Veneers. Quelle: Wiedhahn

**Farbkorrekturen auf vitalen und devitalen Zähnen**

Gerade bei der vollkeramischen Versorgung stellen verfärbte, endodontisch versorgte Zähne den Behandler vor größere Probleme. Anhand eines Flow-Charts gab *Wiedhahn* eine hervorragende Hilfestellung, um dieses Problem zu meistern (**Abb. 10**). Obwohl die Verfärbung nur maskiert werden kann, gab er entscheidende Hinweise für eine optimale Vorgehensweise. Wenn eine Krone von einem insuffizienten Wurzelkanalstift getragen wird und dieser ausgetauscht werden muss, empfiehlt er die Insertion eines zahnfarbigen Glasfaser-Kunststoffstifts. Ist der Metallstift jedoch erhaltenswert, muss dieser zur farblichen Maskierung mit Opaquer abgedeckt werden. Wenn die Krone keinen Wurzelstift erfordert, kann versucht werden, das Dentin intern zu bleachen.

Für ein kronenähnliches Veneer kann die Keramik-Wandstärke zwischen 0,7 und 1,0 mm betragen. Zusätzlich hat man die Möglichkeit, die verschiedenen Transparenzen der Werkstoffe so auszuwählen, dass ein optimales Ergebnis erzielt werden kann. Falls das Aufhellen des Dentins nicht möglich oder nicht aussichtsreich ist, muss tiefer präpariert werden, um Keramikstärken von mehr als 1 mm zu erzielen (**Abb. 11-14**). Bei starker Verfärbung sollte der präparierte Zahn mit Opaquer abgedeckt werden. Besteht der Wunsch nach einer sehr hellen Zahnfarbe (Vita A1, A2), ist der minimale Auftrag eines speziellen Gelbtons auf den Opaquer oder auf die Rückseite der keramischen Restauration empfehlenswert (internal shading, Paint On Colors, Fa. Coltene, Langenau), um ein zahnähnlich wirkendes Chroma zu erzielen.

Abb. 11: Überkronter Zahn 21 mit Metallwurzelstift und insuffizientem, endodontischem Aufbau. Zahn 11 mit erosiven Schmelzdefekten. Quelle: Wiedhahn

Abb. 12: Zahn 21 präpariert, mit Kompositaufbau verstärkte Zahnhartsubstanz. Die dunkle Farbe erfordert eine Opaquer-Beschichtung. Zahn 11 nach Veneer-Präparation. Quelle: Wiedhahn

Abb. 13: Metallischer Wurzelstift regio 21 von palatinal. Labial ist die Maskierung des dunklen Aufbaus mit Opaquer auf Kompositbasis zu erkennen. Quelle: Wiedhahn

Abb. 14: Versorgte Frontzähne (11-21), restauriert mit Lithiumdisilikatkeramik. Quelle: Wiedhahn

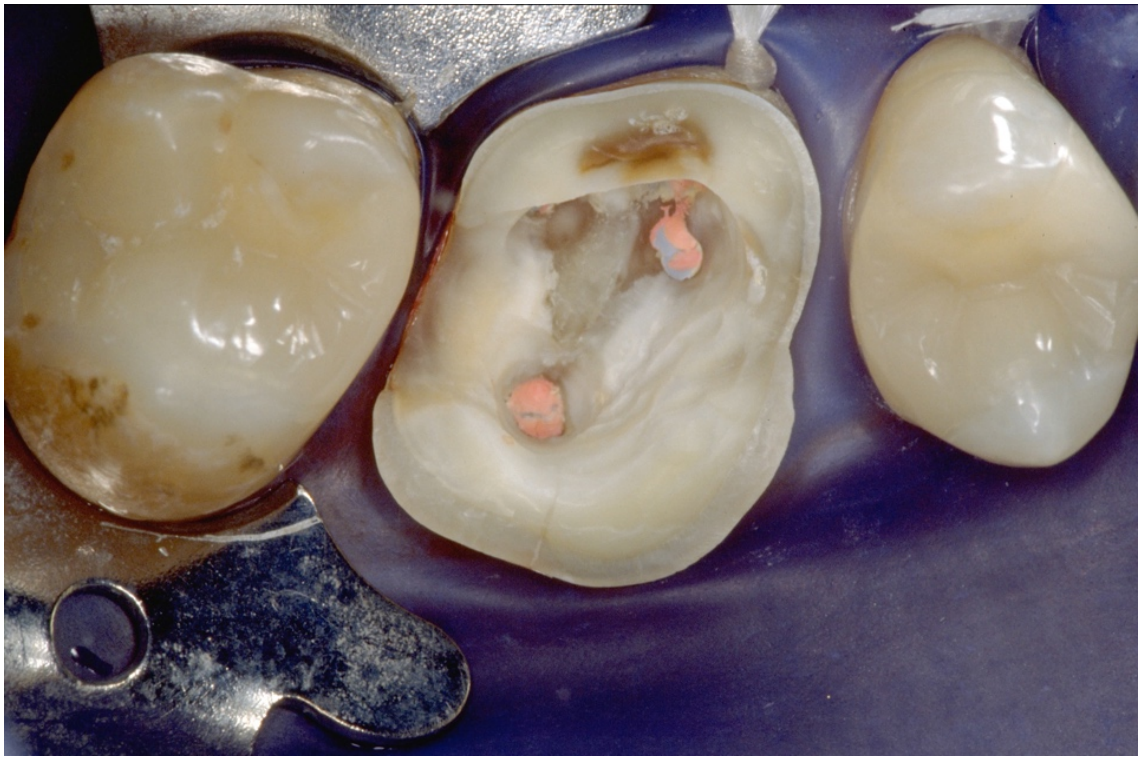

Abb. 15: Präparation eines endodontisch behandelten Molaren für eine Feldspalt-Keramikkrone mit koronalem Zapfen als Aufbauelement. Quelle: Bindl

## Monolithische Endokronen

86 adhäsiv befestigte, monolithtische Endokronen wurden von *Bindl* nachuntersucht. Alle wurden im CAD/CAM Verfahren (Cerec) chairside hergestellt (**Abb. 15**). Die kli-

nische Krone war in den meisten Fällen dabei vollständig zerstört. Nach einer Tragedauer von 13 Jahren waren noch 83 Prozent der Kronen in situ. Der Hauptgrund für den Verlust lag im Versagen der Adhäsionsverbindung im Dentin, ferner durch Wurzelfrakturen. Dem gegenüber wurden keinerlei Keramikfrakturen festgestellt. Die vergleichsweise höhere Misserfolgsrate der Endokronen auf Prämolaren gegenüber Molaren ist in der geringeren Adhäsionsfläche begründet. *Bindl* resümierte, dass die monolithische Endokrone zusammen mit einer defektorientierten, wenig invasiven Präparation geeeignet ist, Zahnhartsubstanz zu erhalten. Bei einer deutlich reduzierten Klebefläche am intrakoronalen Kronenzapfen muss der Einsatz der Endokronen allerdings kritisch bewertet werden.

**Abrechnung von Endo-Leistungen**

Auf die Erfahrungen bei der Leistungs-Abrechnung von endodontischen Behandlungen gingen *Schenk* und *Schweppe* ein. Eine Wurzelkanalbehandlung zu Lasten der GKV ist an bestimmte klinische Voraussetzungen geknüpft. Werden diese nicht erfüllt, müssen die nachfolgenden Leistungen dem Patienten privat in Rechnung gestellt werden (§ 4 BMV-Z Abs. 5 oder § 7 EKV-Z Abs. 7). Wünscht der Patient dies nicht, bleibt nur die Extraktion. Sind mehr als 3 medizinische Wurzelkanaleinlagen notwendig und kann hier keine Außergewöhnlichkeit bescheinigt werden, ist dies dem Patienten ebenfalls privat zu berechnen. Endometrische und elektrophysikalisch-chemische Verfahren werden ebenfalls nicht von der GKV übernommen und können privat liquidiert werden. Das GOZ Beratungsforum für Gebührenfragen konnte übereinkommen, dass in Anlehnung an das Urteil des BGH vom 27. Mai 2004 (Az. III ZR 264/03) ProRoot MTA und Harvard MTA OptiCaps zur Abdeckung von Wurzelperforationen zusätzlich berechnet werden können.

Der diesjährige Cerec-Masterkurs der DGCZ bot noch viele weitere Themen und praxisbewährte „Updates“. Dazu gehörte die Bisslageveränderung und dentofaziale Ästhetik mit Kauflächen-Veneers (*Edelhoff*), neue Verfahren zur computergestützten dynamischen Okklusion für Zahnersatz (*Mehl*), Befestigungstechniken mit licht- und dualhärtenden Materialien (*Krastl, Reich*), monolithische Kronen und Brücken aus „Vollzirkon“ mit Teilverblendung der Bukkal- und Okklusalflächen (*Schneider*), Kriterien für die Auswahl von Restaurationswerkstoffen (*Reich, Zimmermann*) sowie die Klebebrücke als Implantat-Alternative (*Neumann*). Mit diesem breit angelegten Spektrum stellte die DGCZ Ihre Kompetenz unter Beweis, dem niedergelassenen Zahnarzt bewährte Konzepte für den Einsatz in der täglichen Praxis an die Hand zu geben.

*M. Kern – Deutsche Gesellschaft für computergestützte Zahnheilkunde (DGCZ)*
*Karl-Marx-Str. 124, 12043 Berlin www.dgcz.org, sekretariat@dgcz.org*

**Voranzeige:**

Der nächste Workshop im Rahmen des 24. Cerec-Masterkurses für die computergestützte Restauration findet am 9. Juni 2016 statt – und das Masterkurs-Symposium vom 10. bis 11. Juni 2016. Alle Veranstaltungen finden in Hamburg statt.