Auszeichnungen der AG Keramik

Erhöhtes Risiko für Veneers auf exponiertem Dentin

Der Forschungspreis 2017 der AG Keramik geht an Sven Rinke (Göttingen/Hanau) und Dirk Ziebolz (Leipzig). Die Preisträger untersuchten Keramikrestaurationen auf differenzierten Substraten.

AG Keramik

Die Sieger: (v.l.n.r.): Dr. Andreas Prutscher, Zahnarzt Hanno Hagen, Zahnärztin Christine Yazigi (Videopreis), PD Dr. Sven Rinke (Forschungspreis), Laudator Dr. Bernd Reiss, Vors. AG Keramik.

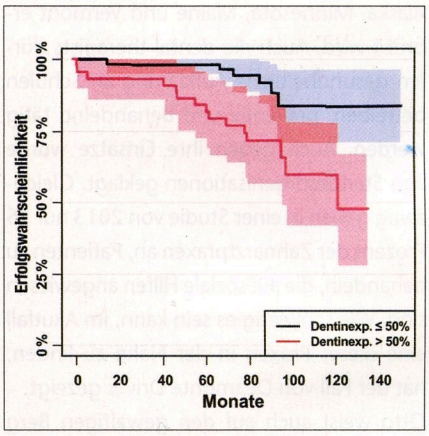

Quelle: Rinke, Ziebolz

Erfolgswahrscheinlichkeit der Veneers mit unterschiedlichen Anteilen exponierten Dentins.

In der 17. Session des „Forschungspreises Vollkeramik", ausgeschrieben von der AG Keramik, entschloss sich die Jury, den 1. Preis dem Autorenteam PD Dr. Sven Rinke, Universität Göttingen und Praxis in Hanau, sowie PD Dr. Dirk Ziebolz, Universität Leipzig, für die Arbeit „Klinische Bewährung extendierter keramischer Veneers nach einer Beobachtungszeit von 7 Jahren" zuzuerkennen. Die statistische Berechnung wurde durch Xenia Schulz MSc, Institut für Medizinische Statistik, Universität Göttingen, vorgenommen.

Anlass für die Untersuchung boten systematische Reviews mit Feldspat- und glaskeramischen Veneers, die Misserfolgsraten zwischen fünf Prozent und 36 Prozent auswiesen. Die Heterogenität der Daten basierte auf verschiedenen Misserfolgskriterien: Präparationsdesign, adhäsive Befestigungstechniken und patientenindividuelle Faktoren (Alter, Bruxismus etc). Aufgrund der Indikationserweiterungen werden auch aggressive Präparationsdesigns mit extendierten Veneers und eine vermehrte Exposition von Dentin beschrieben. Hierbei wurden ausgedehnte Areale exponierten Dentins als Ursache eines klinischen Versagens beobachtet.

Dennoch sind Studien zu extendierten Veneers auf freigelegtem Dentin rar. Obwohl der Effekt des exponierten Dentins auf die klinische Versagensrate unklar bleibt, wurde diskutiert, dass die Keramikauswahl bei dieser Indikation sehr wichtig sein kann. Postuliert wurde, dass extendierte Veneers von einer festigkeitsgesteigerten Glaskeramik profitieren könnten, da höhere Zug- und Schubspannungen in Bereichen auftreten, in denen die Keramik nicht unterstützt wird. Dies ist besonders wichtig, wenn ein Verbund mit flexibleren Substraten, wie etwa Dentin, eingegangen wird. Deshalb werden Glaskeramiken mit verbesserten Biegefestigkeiten (> 120 MPa) für Veneers mit Risikoindikation empfohlen (verbleibender Zahnschmelz < 50 Prozent).

Klinisches Prozedere

Rinke und Ziebolz versorgten 101 Zähne mit extendierten Frontzahn-Veneers aus heißgepresster Glaskeramik (Cergo, Dentsply-Sirona). Unterschiedliche Präp-Designs nutzten folgende Präparationstiefen: Hohlkehle labial 0,3 mm, Labialabtrag mindestens 0,5 mm, inzisaler Abstand 1,0 mm, Inzisalkante leicht angeschrägt, horizontale Rillenschnitttiefe 0,5 mm. Bei der Präparation kam es zur Freilegung von Dentin mit Anteilen von 50 Prozent und mehr, vor allem im zervikalen Bereich und bei fehlgestellten Zähnen. Aufgrund der unterschiedlichen Dentinflächen wurde die Zahnhartsubstanz mit Dentin-Bonding vorbereitet, die Keramikflächen wurden nach HF-Ätzung silanisiert, mit Bonding versehen und mit dualhärtendem Kompositzement befestigt.

Ergebnisse

Die Nachuntersuchungen zeigten nach sieben Jahren mittlerer Beobachtungszeit eine Overall-Überlebensrate von 93,6 Prozent. Häufigste Komplikation war die Dezementierung. Die spezifische Überlebensrate der extendierten Veneers lag bei 95 Prozent im OK, bei 91,2 Prozent im UK. Fälle mit mehr als 50 Prozent exponiertem Dentin zeigten im Vergleich zu weniger als 50 Prozent Dentinanteil kein erhöhtes Risiko vollständiger Veneer-Verluste. Die Erfolgsrate von Veneers mit weniger als 50 Prozent exponiertem Dentin betrug 94,3 Prozent – hingegen sank die Erfolgsrate mit mehr als 50 Prozent Dentinanteil auf 71,8 Prozent (Abbildung oben).

Dieses Ergebnis weist für die Gruppe 2 auf ein 3,7-fach höheres Risiko für Komplikationen hin. Da Dentin flexibler ist als Schmelz, scheint das Versagensrisiko anzusteigen, wenn das Bonding auf einem ausgedehnten Dentin-Areal erfolgt.

Die Preisverleihung an die Autoren und die Laudatio durch Dr. Bernd Reiss, 1. Vorsitzender der AG Keramik, erfolgte am 14. September 2017 in Hamburg im Rahmen der Jahrestagungen von DGÄZ, DGOI, DGCZ auf dem 17. Keramiksymposium.

Arbeitsgemeinschaft für Keramik in der Zahnheilkundev e. V.
Kontaktadresse:
Manfred Kern, Schriftführung AG Keramik
Postfach 100 117, 76255 Ettlingen
info@ag-keramik.de
www.ag-keramik.de

AG-Keramik-Videopreis 2017

Die Teams, deren Videos in diesem Jahr prämiert wurden, haben die Eingliederung von bisserhöhenden Kronen und von minimalinvasiven Adhäsivbrücken im Frontzahnbereich – unter Zuhilfenahme von Schlüsseln zur exakten Positionierung – fokussiert. Dieses Vorgehen ermöglicht eine passgenauere Eingliederung der Restaurationen, so dass ein späteres Einschleifen beziehungsweise das Beseitigen von Störkontakten weitgehend entfallen oder nur minimalen Aufwand erfordern.

Aufgrund der innovativen Behandlungsweise und der geschickten visuellen Umsetzung wurde der 1. Preis zu gleichen Teilen an zwei Teams zu vergeben:

Für das Videothema „Positionierungsschlüssel für das sichere Einsetzen und Ver-kleben von zwei 1flügeligen Adhäsivbrücken" wurde die Zahnärztin Christine Yazigi, wissenschaftliche Mitarbeiterin an der Klinik für Zahnärztliche Prothetik der Universität Kiel, ausgezeichnet.

Ebenso wurde dem Team der Poliklinik für Zahnärztliche Prothetik an der Universität Tübingen, Zahnarzt Hanno M. Hagen und Dr. Andreas Prutscher, der 1. Preis für das Videothema „Passungskontrolle und geführtes Einkleben mittels Schlüssel von 28 Kronen bei Amelogenesis Imperfecta" zuerkannt. Die zahntechnische Ausführung erfolgte durch ZTM Benjamin Votteler, Pfullingen.

Schlüssel für Frontzahn-Adhäsivbrücken

Yazigi wählte die prothetische Versorgung mit 1flügeligen, vollkeramischen Freiend-Adhäsivbrücken aus verblendetem Zirkoniumdioxid – eine wenig invasive Therapieform für den Lückenschluss im Frontzahnbereich. Bei dieser Versorgungsart wird mit einem Klebeflügel eine hoch belastbare, extrakoronale Restauration adhäsiv am kariesfreien Pfeilerzahn befestigt. Klinischer Nutzen ist, dass auf eine Verblockung von Pfeilerzähnen verzichtet werden kann und keine Parallelisierung von Pfeilerzähnen erforderlich ist. Die geringe Invasivität mittels seichter, schmelzbegrenzter Veneer-Präparation zur Schaffung einer palatinalen Klebebasis verhindert eine Pulpairritation. Dieses Verfahren ist die therapeutische Alternative zum Einzelzahn-Implantat, etwa bei engen Platzverhältnissen oder bei angulierten Wurzeln kariesfreier Nachbarzähne.

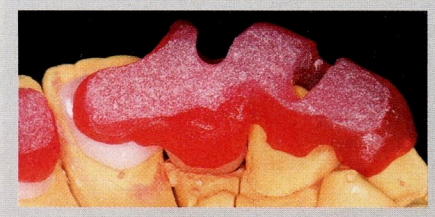

Foto: Christine Yazigi

Für die exakte Positionierung der zwei Adhäsivbrüken fertigte Yazigi Schlüssel aus Resin mit körperlichen Fassungen der Pontics. Nach Korundstrahlung der Klebeflächen erfolgte der Auftrag des Befestigungsklebers. Der Positionierungsschlüssel nahm die Adhäsivbrücken auf und platzierte die Flügel exakt auf den Retentionsnoppen im Tuberkulum. Nach sieben Minuten unter Glyceringel als Inhibierungsschutz endete die adhäsive Polymerisation. Der Nutzen des Schlüssel liegt darin, dass die Position der Restaurationen vorab funktionell geprüft und im Rahmen der Eingliederung gleichzeitig und exakt platziert sowie über den gesamten Abbindevorgang unverändert gehalten werden kann.

Einsetzschlüssel für Einzelkronen

Die Produktion des Videos durch Zahnarzt Hagen erfolgte während der Behandlung einer jungen Patientin mit Amelogenesis Imperfecta mit stark abradierten Zähnen und funktionellen Defiziten durch Dr. Prutscher. Der Therapieplan sah vor, 28 Einzelkronen aus Vollkeramik einzugliedern. Mit einem

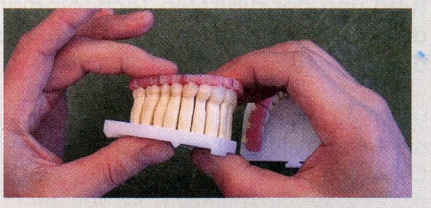

Foto: Hagen / Prutscher

funktionellen Wax-up, erstellt durch Zahntechniker und Zahnarzt, wurden die Restaurationen gestaltet und eine Bisserhöhung eingeplant. Die Einsetzschlüssel aus lichthärtendem Löffelkunststoff wurden auf den fertigen Kronen gefertigt, zusätzlich unterfüttert mit Autopolymerisat. Mit den Schlüsseln konnte die Position und somit die Passung der Kronen im Mund geprüft werden. Im Rahmen der Eingliederung wurden die einzelnen Lithiumdisilikat-Kronen beim adhäsiven Einsetzen durch den Einsetzschlüssel geführt und exakt positioniert. Zur Photo-Polymerisation blieb der Schlüssel unter okklusaler Belastung in situ, um die Kronen in der definierten Position zu halten. Das Anpassen von Approximalkontakten während des Einsetzvorgangs war weitgehend zu vernachlässigen, ebenso die Optimierung der Okklusion, als alle Kronen in situ waren.

Der Nutzen des Einsetzschlüssels besteht darin, dass die Position der Kronen exakt in den Mund übertragen und deren Lage vor der Befestigung geprüft werden kann. Während der Befestigung wird diese Position unverrückbar unter axialer Belastung gehalten. Der Behandler hat von Anfang an Kontrolle über Passung und Ausrichtung aller Kronen zueinander im Mund. Es gibt weniger Summationseffekte beim Einsetzen in der approximalen Passung – ebenso eine geringere Diskrepanz okklusal nach der Befestigung. Dadurch wird das Einschleifen reduziert, was wiederum zu einer Qualitätssteigerung und zu Zeitersparnis führt.

Manfred Kern