

Digital ist nicht Zukunft, digital ist schon heute

Computerunterstützte Zahnheilkunde öffnet weitere Türen

Autor Manfred Kern

In der Fachwelt ist unbestritten, dass die Digitalisierung von Praxisvorgängen und die Computerunterstützung von Behandlungsabläufen in der Zahnarztpraxis angekommen ist. Den Impetus für die rekonstruktive Restauration bezog diese Entwicklung aus zwei Quellen: Die Protagonisten der computergestützten Chairside-Versorgung wollten eine industriell hergestellte Keramik mit definierten Eigenschaften unmittelbar an der Behandlungseinheit bearbeiten und den Patienten in einer Sitzung ohne Provisorium versorgen. Der andere Ansatz war, Oxidkeramiken – z.B. Zirkoniumdioxid (ZrO_2) und sinterfähiges Aluminiumoxid (Al_2O_3) – mit Hilfe der CAD/CAM- und NC-Frästechnik für Kronen- und Brückengerüste nutzbar zu machen. Nun hat die Digitalisierung in der Zahnmedizin aktuell besonders die Datenerfassung von Gebissituationen und die digital gesteuerte Fertigung von vollkeramischen Restaurationen voran getrieben. PDDr. Petra Güß, Oberärztin in der prothetischen Abteilung der Universitätszahnklinik Freiburg, fasste auf der Jahrestagung der Deutschen Gesellschaft für Computergestützte Zahnheilkunde (DGCZ), einer Fachgesellschaft der DGZMK, die Situation unter der Fragestellung „Digital Dentistry, Zukunft oder Realität in der Prothetik?“ zusammen. Bisher wurden im Zusammenhang mit der konventionellen Elastomerabformung überwiegend vom Gipsmodell extraoral gewonnene Scandaten für die restaurative CAD-Konstruktion verwendet. Damit gelangten

auch Ungenauigkeiten aufgrund von Dimensionsverzügen und haptischer Bedingungen in den Datensatz. Damit ist jedes auf Basis dieses Arbeitsprozesses erzeugte, virtuelle Modell ungenau – einerlei, wie präzise der Scanvorgang an sich ist. Deshalb liegt es nahe, den nach folgende Scanvorgang direkt in der Mundhöhle durchzuführen. Die Referentin belegte mit publizierten Daten, dass die digitale Intraoralabformung bereits die Genauigkeit von Elastomerabformungen erreicht und teilweise schon übertrifft. Wurde für Polyäther eine Abweichung von 55–62 μm festgestellt, erzielten Scanner mit kurzweiliger, triangulierter Streifenlichtprojektion (Cerec AC) und das videogeführte Wavefront Sampling (C.O.S. Lava) Abformtoleranzen von 30–49 μm (Cerec) bzw. 40–60 μm (C.O.S.) [Caputi 2008, Persson 2008, Wöstmann 2009, Mehl 2009, Ender 2011]. Randspaltmessungen mit Kronen aus Zirkoniumdioxidkeramik (ZrO_2) ergaben Fügezonen mit 49 μm (Lava), auf konventionellen Silikonabformungen basierende Kronen wiesen 71 μm Randspalt auf [Syrek 2010]. Andere Intraoralaufnahmesysteme nutzen zur digitalen Erfassung der Zähne das konfokale Messprinzip und arbeiten mit der Laser-Projektion (iTero, Trios, E4D). Mit der Verbreitung lichtoptischer Scannersysteme zur intraoralen Abformung hat der nächste Schritt zur vollständigen Digitalisierung der Prozesskette von der Präparation bis zur Eingliederung des Zahnersatzes bereits begonnen. Der entscheidende Vorteil der digitalen Abformung liegt

Abb. 1 Der virtuelle „Präp-Check“ kontrolliert die Präparationsgrenzen sowie die okklusale Reduktion mit Gegenbiss. Foto: AG Keramik

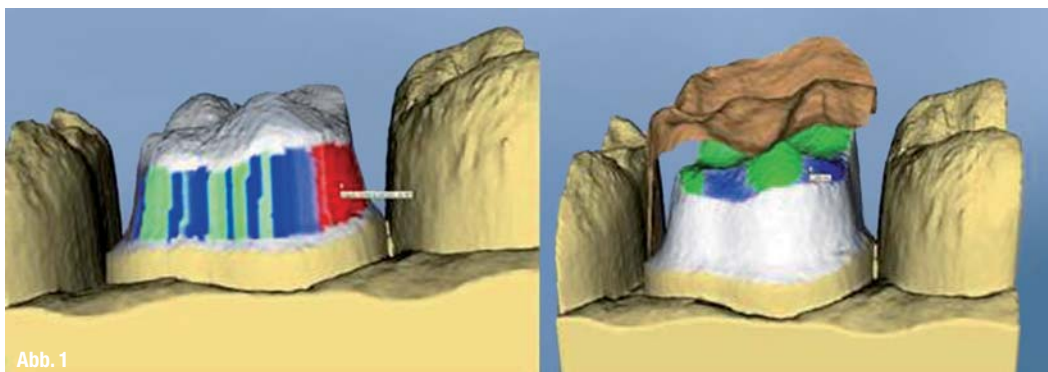


Abb. 1

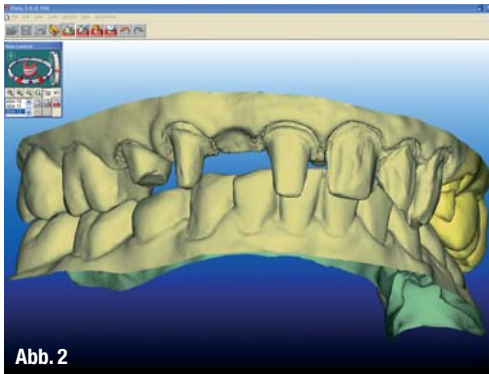


Abb. 2

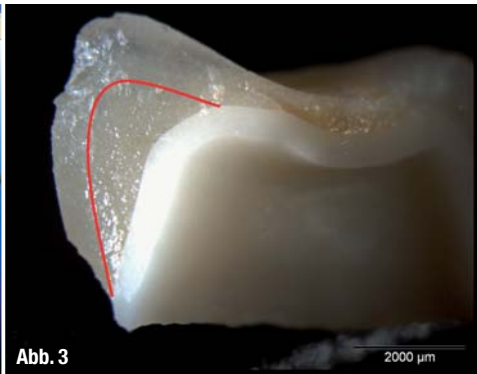


Abb. 3

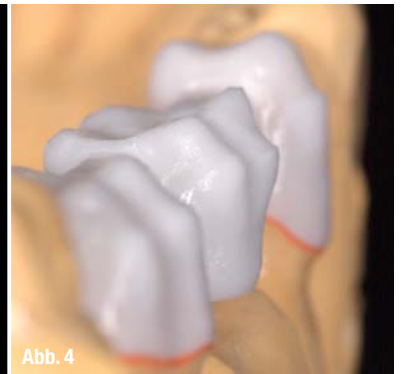

Abb. 4

darin, dass unmittelbar nach dem Scannen eine dreidimensionale Ansicht der Präparation verfügbar ist, mit der unter multiplen Perspektiven und Detailansichten präparative Unzulänglichkeiten detektiert und sofort behoben werden können (Abb. 1). Neben dieser Standardisierung liegt der weitere Nutzen des Datensatzes in der direkten Übertragung der klinischen Situation auf die weiteren, zahntechnischen Arbeitsschritte (Abb. 2).

Die computerunterstützte Behandlung soll laut PD Dr. Sven Reich, Prothetiker am Universitätsklinikum der RWTH Aachen, die Qualität und Effizienz der Rehabilitation erhöhen. Voraussetzung ist aber die Ebenbürtigkeit zu herkömmlichen Methoden hinsichtlich der klinischen Parameter. Die Leistungsfähigkeit einer digitalen Prozesskette lässt sich unter anderem mittels der marginalen Passung von CAD/CAM-gefertigten Restaurationen messen. Als klinisch akzeptabel gelten marginale Diskrepanzen von 100–120 µm [McLean, Fraunhofer 1971, Holmes 1992]. Reich hatte eigene Untersuchungen über die Passgenauigkeit von Kronen aus ZrO₂ durchgeführt, die auf der Basis von intraoralen, optischen Digitalabformungen sowohl mit Lava C.O.S. (3M Espe) und Cerec AC (Sirona) erstellt wurden. Hierbei wurden bei Kronen eine marginale Passung von ca. 50 µm bzw. 80 µm (Mittelwerte) gemessen.

Verblendfrakturen vermeiden

Besonders ZrO₂-Keramik hat sich bisher als Gerüstwerkstoff für Molarenkronen und mehrgliedrige Seitenzahn-Brücken in Klinik und Praxis bewährt. In fast allen Studien, die Beobachtungszeiträume bis zu fünf Jahren abdecken, blieben ZrO₂-Gerüste weitestgehend frakturfrei. Diskutiert werden jedoch Verblendfrakturen auf ZrO₂-Gerüsten (Chippings), die bis zu 26 Prozent betragen [Sailer 2007]. Den Grund für Verblendfrakturen sieht PD Dr. Petra Güß in den unterschiedlichen Festigkeiten von Gerüst- und Verblendwerkstoff (ZrO₂ 900–1200 MPa, Sinterkeramik 90–120 MPa). Dazu kommt, dass ZrO₂ ein sehr schlechter Wärmeleiter ist und somit beim Aufbrennen der Verblendkeramik „Hochtemperaturnester“ mit strukturellen Spannungen im Werkstoff zurück-

bleiben. Dick aufgetragene Verblendschichten verstärken diesen Stress; dazu kommen Mikroporositäten der Handschichtung, die unter Kaudruckbelastung das Frakturrisiko erhöhen. Deshalb sollten ZrO₂-Gerüste anatoforn gestaltet werden, d.h. die anatomische Form der Krone abbilden und Raum für dünne Verblendschichten (0,5–1,5 mm) bieten. Okklusalfächen im Gerüst sollten höckerunterstützend geformt werden (Abb. 3 und 4); Aufheizzeiten und Abkühlphasen beim Sintern und Verblenden müssen laut Güß unbedingt nach Herstellerangaben erfolgen, um unerwünschte thermische Wirkungen zu vermeiden.

Als Alternative zu verblendeten ZrO₂-Restaurationen hat Güß während Ihres zweijährigen Aufenthalts als Visiting Assistant Professor am Department of Biomaterials and Biomimetics, College of Dentistry der New York University die Eignung von vollanatomischen, verblendfreien Kronen aus Lithiumdisilikat (LS₂) untersucht. Die Referentin stellte bei der Literaturdurchsicht fest, dass verblendete Einzelkronen auf ZrO₂-Gerüsten Chippings bei 2 bis 9 Prozent der berichteten Fälle nach zwei bis drei Jahren aufwiesen. Bei verblendeten ZrO₂-Brücken lag die Chip-

Abb. 2_ Aus Einzelscans entsteht ein maßgenaues, virtuelles Modell als Basis für die zahntechnische Ausarbeitung. Quelle: Straumann
Abb. 3 und 4_ Fehlende Höckerunterstützung (links) für die Verblendung erhöhen das Chipping-Risiko. Rechts: Anatoforn gestaltete Kronenkappen. Quelle: AG Keramik/Scherer/Tinschert

Abb. 5_ Geschichtete Verblendungen auf ZrO₂ zeigten in der Kausimulation erweiterte Chippingfrakturen im Bereich der Verblendkeramik; LS₂-Kronen hingegen blieben bei einer simulierten Kaubelastung bis 1.100 Newton frakturfrei. Quelle: Güß

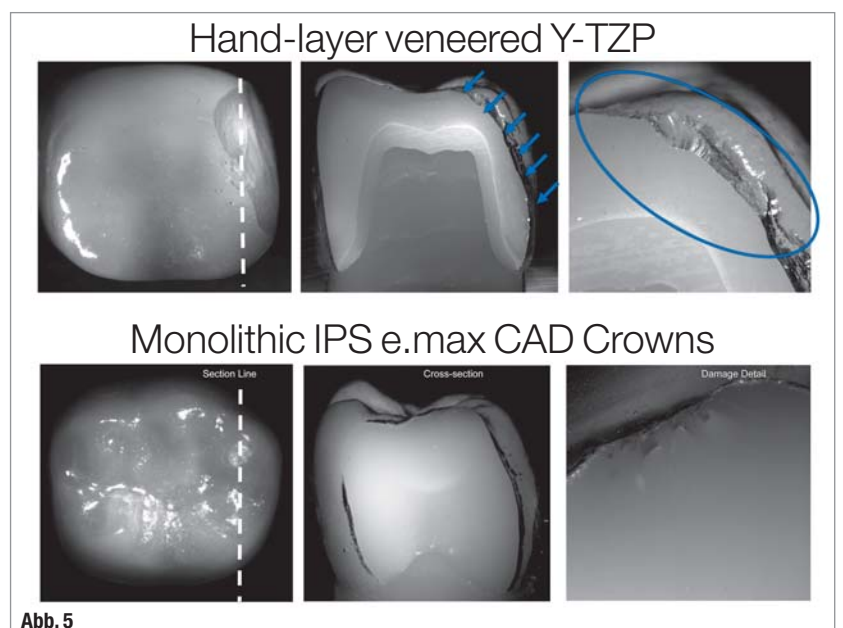
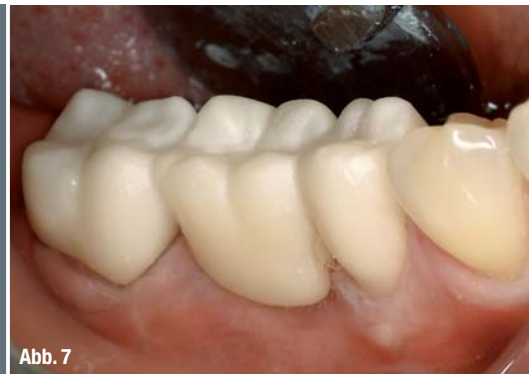
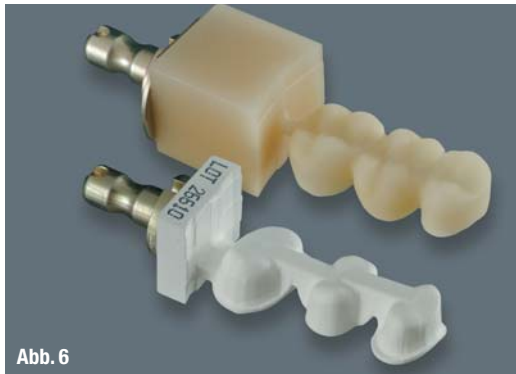
Abb. 5

Abb. 6 Rapid-Layer-Technik: ZrO₂-Gerüst (vorn), Silikatkeramik-Verblendschale. Quelle: Vita

Abb. 7 Vollanatomische, dreigliedrige ZrO₂-Brücke ohne zusätzliche Verblendung nach Bemalung und Glasur (inCoris TZI, Sirona). Quelle: Wiedhahn



ping-Rate bei 3 bis 36 Prozent im Zeitfenster von ein bis fünf Jahren. In Kausimulationen hatten Güß et al die Belastbarkeit von LS₂ und ZrO₂ mit Verblendung unter 1.100 Newton Kaudruck gemessen. Während alle LS₂-Kronen frakturfrei blieben, zeigten 49 Prozent der handgeschichteten Verblendungen auf ZrO₂ Anzeichen von initialen Mikrorissen (Abb. 5) [Güß 2010]. Weitere klinische Studien mit LS₂-Kronen zeigten nach zwei Jahren eine 100 prozentige Überlebensrate [Fasbinder 2010, Reich 2010].

Eine Alternative zu handgeschichteten Verblendungen sind CAD/CAM-gefräste Veneers aus Silikatkeramik. Hierbei wird in der CAD-Designstufe die Brücke inklusiv Gerüst in einem Vorgang konstruiert. Die vollanatomische Aussenform wird um Schmelzschichtdicke reduziert als Raum für die Verblendschale. Die finale Verblendung wird separat aus einem Silikatkeramikblock ausgeschliffen und auf das Gerüst aufgesintert oder geklebt (Abb. 6). Obwohl kurz am Markt, haben sich digital gesteuerte Verfahren wie CAD-on (Ivoclar) und Multilayer (Vita) in Kausimulationstests bereits bewährt [Beuer 2009]. Hingegen müssen monolithisch ausgeschliffene Kronen aus semiopakem ZrO₂, die keine Verblendung benötigen, ihre klinische Bewährung laut Güß noch nachweisen. Obwohl Tauchfarben eine Kolorierung des ZrO₂-Gerüsts ermöglicht, beschränkt sich der Einsatz auf den weniger einsehbaren Molarenbereich (Abb. 7). Um eine Abrasion am Antagonisten auszuschließen, ist eine gründliche Oberflächenvergütung (Politur, Glanzbrand) und eine Reduktion der okklusalen Kontaktpunktdurchdringung erforderlich.

Integrierte Implantatplanung

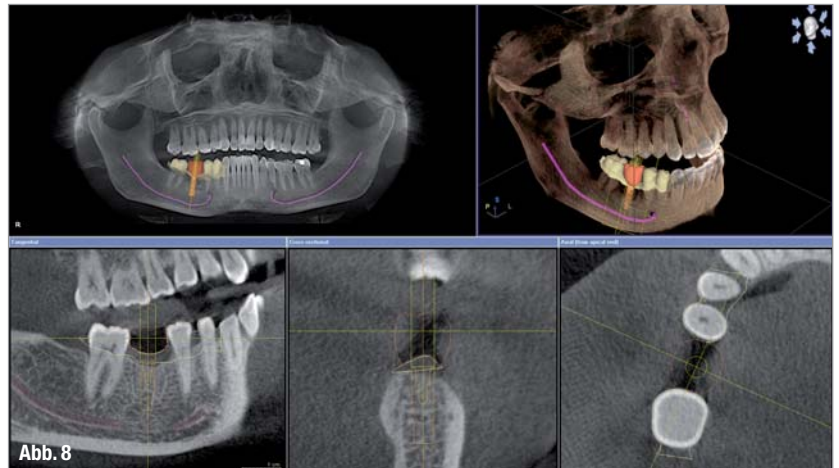
Die Computerunterstützung wird in der Zahnheilkunde nicht nur zur konservierenden und prothetischen Restauration eingesetzt, sondern hat auch Einzug in die Röntgentechnik und somit auch in die Implantation gehalten. Bei der Planung von Implantatinsertionen wie bei der Suche nach weniger invasiven Wegen in der Implantologie helfen dreidimensional bildgebende Systeme wie die digitale Volumetomographie (DVT). Laut Dr. Lutz Ritter, wissenschaftlicher Mitarbeiter an der Klinik und Poliklinik

für Mund-, Kiefer- und Gesichtschirurgie der der Universität Köln, verbessert und vereinfacht das DVT die Befundung von komplexen Situationen. Mit der hohen Auflösung und der vergleichsweise geringen Strahlendosis mit Bildverstärkertechnologie ermöglicht das DVT eine überlagerungsfreie Darstellung und Vermessung des geplanten Implantatbetts. Gegenüber der 2-D-Diagnostik mittels OPG liefert die 3-D-Röntentechnik zusätzlich wertvolle Informationen zur sicheren Bewertung der Ausgangssituation und schafft elementare Voraussetzungen für den Erfolg von minimalinvasiven Implantationen. Das DVT ermöglicht, die anatomischen Verhältnisse exakt und metrisch korrekt im Vorfeld der Behandlung darzustellen. Dazu zählt die Prüfung des Knochenangebots und der alveolaren Knochenstrukturen, die Visualisierung des Nervverlaufes, das Erkennen knöcherner Erkrankungen des Kiefergelenks und vieles mehr. Die Kombination der DVT-Aufnahme mit der CAD/CAM-Technologie bietet die Möglichkeit, die individuellen prothetischen Anforderungen für den geplanten Zahnersatz im voraus zu planen, sodass die Gegebenheiten optimal ausgenutzt werden können. So kann mitunter eine Knochenaugmentation vermieden oder auch die Indikation hierfür sichergestellt werden. Die DVT-Daten können mit den CAD/CAM-Daten des CAD/CAM-gestützten Restaurationssystems (Cerec) mit der Implantatplanungssoftware ein virtuelles Setup für die simultane chirurgische und prothetische Planung einer Implantatversorgung bereitstellen. Daraus lassen sich die zentrale Fertigung präziser Bohrschablonen, Langzeitprovisorien und prothetische Suprastrukturen ableiten (Abb. 8). Mit der DVT-Diagnostik können auch verlässliche Informationen zur klinischen Wertigkeit von Brückenpfeilern gewonnen werden, wie z.B. parodontaler Knochenabbau mit eventueller Furkationsbeteiligung. Neben dem klinischen Nutzen erleichtert die DVT-Bildgebung die Kommunikation mit dem Patienten. Dreidimensionale Darstellungen sowohl des Behandlungsbedarfes als auch der angezeigten Therapie machen das Vorgehen transparent und sind somit für den Patienten leichter nachvollziehbar. Sie erhöhen dadurch die Akzeptanz. Die Erfahrung zeigt, dass ein Patient, der die 3-D-Behand-

lungssituation gezeigt bekommt und die Analogie von Krone und Implantat zu seinen natürlichen Zähnen erkennt, sich schneller und sicherer für den Therapieversuch entscheidet als Patienten, die sich aufgrund von Beschreibungen und Modellen ein Bild von der Situation in ihrem Mund machen müssen. Dazu trägt auch die höhere Sicherheit durch die Verwendung von Bohrschablonen bei. Der Prozess zur Herstellung von Bohrschablonen wird künftig noch einfacher: Nach Erstellung der DVT-Aufnahme und des prothetischen Vorschlags mittels CAD/CAM werden die Daten präzise überlagert. Nach Auswahl des gewünschten Implantates und des Abutments aus einer Datenbank schlägt der Computer ihre Position und Ausrichtung vor, wobei individuelle Modifikationen jederzeit möglich sind. Ohne zusätzliche Hilfsmittel kann dann auf Basis der Planungs- und CAD/CAM-Daten eine Bohrschablone hergestellt werden, die eine exakte Platzierung der Implantate ermöglicht. Mit Hilfe der Bohrschablone können die Anwender vor dem chirurgischen Eingriff zusätzlich ein Langzeitprovisorium herstellen, was die Behandlungszeit der Implantation weiterhin verkürzt. Das Zusammenführen von 3-D-Röntgen und Intraoralscanner gestaltet die klinische Prognose vor der Implantation wesentlich aussagekräftiger und erhöht die therapeutische Sicherheit deutlich.

Der virtuelle Patient

Der Einsatz der DVT- und CAD/CAM-Technik ermöglicht die naturgetreue Abbildung des Patienten im Computer. Der „virtuelle Patient“ repräsentiert laut Dr.-Ing. Wilhelm Schneider, Bensheim, den realen Patienten und entsteht dadurch, dass eine 3-D-Röntgenaufnahme, die Daten eines Gesichtsscanners (Integrated Face Scanning) und die optoelektronische Intraoralabformung der Gebissituation miteinander verknüpft werden. Erfolgen DVT- und Gesichtsvermessung gleichzeitig, kann eine genaue Darstellung der anatomischen Strukturen von Gesicht, Zähnen und Knochen erzielt werden. Das so entstandene „Spiegelbild“ des Patienten ermöglicht dem Zahnarzt, seinen Therapieversuch unter realen Bedingungen zu simulieren mit dem Nebeneffekt, dass der Patient ihn schneller und besser versteht. Wird zusätzlich die Bewegung des Unterkiefers registriert, können eventuelle Gelenkanomalien sichtbar gemacht werden oder dynamische Artikulationsdaten gewonnen werden, die bei einer prothetischen Rehabilitation verwendet werden können. Das Modell des „virtuellen Patienten“ wird bereits in der Planungsphase einer Therapie die späteren Auswirkungen auf Skelett, Gebiss, Funktion, Ästhetik, Gewebestrukturen und Gesichtsform simulieren und vorhersagen können (Abb. 9). Damit ist diese multiple Scan-Technologie für zukünftige Anwendungen, z.B. in der Oralchirurgie, MKG-Chirurgie, Implantologie, in der



plastischen Chirurgie und Kieferorthopädie, angezeigt.

Die Digitalisierung in der Zahnheilkunde hat viele Bereiche beeinflusst; Befundung, Diagnose, Therapieplanung, Behandlung und Ergebniskontrolle wurden effizienter und unter dem Aspekt der Kosten auch wirtschaftlicher. Der Computereinsatz hat die Verwendung neuer Werkstoffe ermöglicht und eine größere, klinische Sicherheit in die Praxis getragen. Viele Themen in der Grundlagenforschung wurden beflügelt und rehabilitierende Behandlungslösungen in der Zahnmedizin vorgebracht. War bisher CAD/CAM oder die computergestützte Behandlung kein zentrales Thema an den Universitäten, kann nun die Kooperation von Universität und Industrie eine nützliche Symbiose bilden und diese spannende Entwicklung weiterführen und gestalten. Da wir gerade erst am Anfang stehen und das Leistungspotential der Digitaltechnik enorm ist, wird sich in den nächsten Jahren mit Sicherheit noch vieles ändern. Das wird auch die Ausbildung der Studierenden und indirekt auch die Behandlungsmöglichkeiten in den Praxen beeinflussen – im Interesse unserer Patienten.

Literaturhinweise können beim Autor angefordert werden.

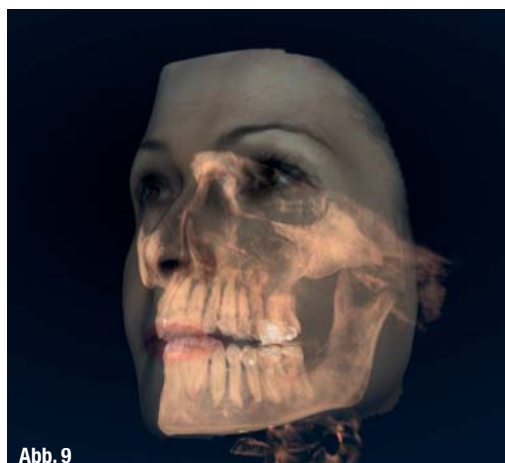

Abb. 8_ DVT-Aufnahmen mit geplantem Enossalpfeiler und importierter Suprastruktur. Quelle: Ritter

_Kontakt	cosmetic dentistry
Manfred Kern Arbeitsgemeinschaft für Keramik in der Zahnheilkunde e.V. E-Mail: info@ag-keramik.de www.ag-keramik.eu	
Tel.: 06 11/40 12 78 mobil: 0172/613 8297 Fax: 06 11/40 51 50 E-Mail: kern.ag-keramik@t-online.de	

Abb. 9_ Der „virtuelle Patient“ als Facescan – Zusammenführung von DVT-, Intraoral- und Oberflächendaten. Quelle: Schneider